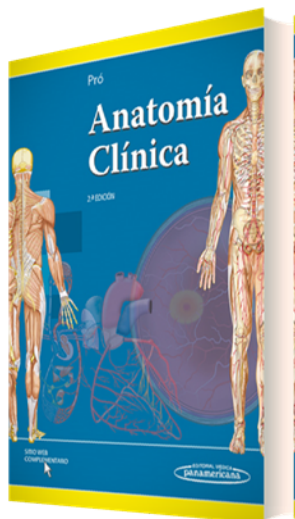


PORTADA



AUTORES

Eduardo Pró

TÍTULO

Anatomía Clínica

SUBTÍTULO

CARACTERÍSTICAS TÉCNICAS

- EAN 9789500606431
- PÁGINAS 1100
- ENCUADERNACIÓN Versión Digital
- DIMENSIONES
- EDICIÓN 2
- AÑO 2014

DESCRIPCIÓN

Un libro moderno tanto en su enfoque didáctico como en su diseño gráfico, que abarca los contenidos fundamentales de la anatomía y aglutina los cambios pedagógicos, científicos y terminológicos relacionados con los contenidos de esta disciplina.

Destinado a los alumnos de las carreras del área de la salud: medicina, odontología, kinesiología, fisioterapia, enfermería.

En su segunda edición se destacan:

- Un mayor desarrollo de la anatomía del encéfalo.
- Nuevas ilustraciones de alta calidad, cuadros adicionales y los ya presentes recuadros con la anatomía de superficie.
- Agregado de textos resaltados con la aplicación de la anatomía en la práctica, que simplifican el acceso a la información y refuerzan los contenidos básicos que el alumno debe conocer.
- Nuevos índices de textos resaltados de anatomía aplicada, cuadros y recuadros, casos clínicos, animaciones y figuras, para facilitar la búsqueda de estos materiales.
- Inclusión de nuevos medios de diagnóstico por imágenes con ejemplos de alteraciones de la anatomía normal en el sitio web, donde también se encontrarán las actividades y los demás complementos multimedia de este texto.

CONTENIDO

CAPÍTULO 1: ANATOMÍA GENERAL	Definición y significado
Anatomía Humana	Tegumento común

TELÉFONO

(5255) 5025-0664

EMAIL

infomp@medicapanamericana.com.mx

Sistema esquelético	Laringe
Sistema articular	Tráquea cervical
Sistema muscular	Laringofaringe
Fascias	Esófago cervical
Sistema cardiovascular	Glándula tiroides
Sangre	Glándulas paratiroides
Sistema nervioso	Regiones topográficas
Sistema digestivo	CAPÍTULO 5: TÓRAX
Sistema respiratorio	Pared torácica
Sistema urinario	Cavidad torácica
Sistemas genitales	CAPÍTULO 6: ABDOMEN
Sistema endocrino	Pared abdominal
Cavidades corporales	Cavidad abdominal
Generalidades de los medios de diagnóstico por imágenes	CAPÍTULO 7: PELVIS
CAPÍTULO 2: DORSO	Paredes de la pelvis
Regiones dorsales	Contenido de la pelvis
Sistema nervioso central	Sistema genital femenino
CAPÍTULO 3: CABEZA	Sistema genital masculino
Cráneo	Periné
Encéfalo	Región anal
Sentidos	CAPÍTULO 8: MIEMBROS SUPERIORES
CAPÍTULO 4: CUELLO	Huesos del miembro superior
Hueso hioides	Articulaciones de la cintura pectoral
Músculos del cuello	Músculos de la cintura pectoral
Fascias del cuello	Vías de conducción de la cintura pectoral
Arterias del cuello	Regiones topográficas de la cintura pectoral
Venas del cuello	Músculos del brazo
Linfáticos del cuello	Vías de conducción del brazo
Nervios del cuello	Regiones topográficas del brazo
Vísceras del cuello	Complejo articular del codo

Vías de conducción del codo	Músculos del muslo
Regiones topográficas del codo	Vías de conducción del muslo
Articulaciones del antebrazo	Regiones topográficas del muslo
Músculos del antebrazo	Complejo articular de la rodilla
Vías de conducción del antebrazo	Vías de conducción de la rodilla
Regiones topográficas del antebrazo	Regiones topográficas de la rodilla
Articulaciones de la mano	Articulaciones de la pierna
Músculos de la mano	Músculos de la pierna
Vías de conducción de la mano	Vías de conducción de la pierna
Regiones topográficas de la mano	Articulaciones del pie
CAPÍTULO 9: MIEMBROS INFERIORES	Músculos del pie
Huesos del miembro inferior	Vías de conducción del pie
Articulaciones de la cintura pélvica	Regiones topográficas del pie
Músculos de la cintura pélvica	Índice alfabético de aplicaciones clínicas
Vías de conducción de la cintura pélvica	Índice analítico
Regiones topográficas de la cintura pélvica	