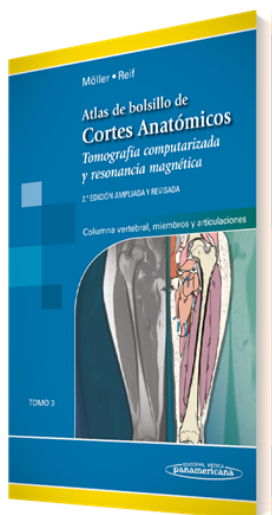


PORTADA



AUTORES

Torsten B. Möller Emil Reif

TÍTULO

Atlas de Bolsillo de Cortes Anatómicos

SUBTÍTULO

Tomo 3. Tomografía computarizada y resonancia magnética:
Columna vertebral, Miembros y Articulaciones

CARACTERÍSTICAS TÉCNICAS

- | | |
|--------------------------|--------------------------|
| - EAN 9788491102694 | - DIMENSIONES 13 x 19 cm |
| - PÁGINAS 479 | - EDICIÓN 2 |
| - ENCUADERNACIÓN Rústica | - AÑO 2018 |

PUNTOS CLAVES

- Organización didáctica en unidades de dos páginas, con imágenes radiológicas de alta calidad en una cara y con excelentes dibujos, a todo color, en la otra.
- Cientos de imágenes de RM y TC en alta resolución, muchas obtenidas mediante la última generación de escáneres (p. ej., RM 3T, TC de 64 cortes).
- Código de color unificado que facilita la identificación de estructuras similares en los diferentes cortes.
- Leyendas concisas y fáciles de leer en todas las imágenes.

DESCRIPCIÓN

Este atlas de bolsillo, claro y fácil de usar, es reconocido por sus magníficas ilustraciones y la capacidad de representar la anatomía seccional en cada plano. Con sus dos tomos acompañantes, constituye una herramienta de navegación altamente especializada para todos los clínicos que necesitan dominar la anatomía radiológica e interpretar minuciosamente las imágenes por RM y TC.

Actualizaciones de la 2ª edición del Tomo III:

- Agregado de 137 páginas y 234 nuevas ilustraciones y un total de 725 imágenes de gran calidad.
- Adición, a las imágenes centradas en las regiones cercanas a las articulaciones, de nuevas ilustraciones en dos planos de todo el brazo, el antebrazo, el muslo y la pierna.
- Descripción de las lesiones óseas o de los tejidos blandos de la diáfisis, como las causadas por la inflamación o por tumores.

DIRIGIDO A

TELÉFONO

(5255) 5025-0664

EMAIL

infomp@medicapanamericana.com.mx

Compacto, muy visual y diseñado para la búsqueda rápida, este libro es ideal para su uso tanto en el entorno académico como clínico.

CONTENIDO

Miembro superior	Rodilla, sagital
Brazo, axial	Pierna, coronal
Hombro, coronal	Pierna, sagital
Hombro, sagital	Pie, coronal
Brazo, coronal	Pie, sagital
Brazo, sagital	Columna vertebral
Codo, coronal	Columna vertebral, sagital
Codo, sagital	Columna cervical, sagital
Antebrazo, sagital	Columna cervical, coronal
Antebrazo, coronal	Columna cervical, axial
Mano, coronal	Columna torácica, sagital
Mano, sagital	Columna torácica, axial
Miembro inferior	Columna lumbar, sagital
Pierna, axial	Columna lumbar, coronal
Cadera, coronal	Columna lumbar, axial
Cadera, sagital	Sacro
Muslo, coronal	Lecturas adicionales
Muslo, sagital	Índice analítico
Rodilla, coronal	