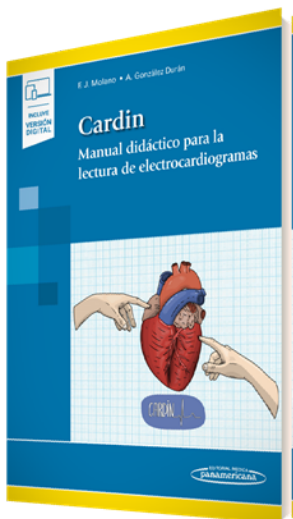


PORTADA



AUTORES

Francisco Javier Molano Casimiro Antonio González Durán

TÍTULO

**CARDIN. Manual didáctico para la lectura de electrocardiogramas (incluye versión digital)**

SUBTÍTULO

CARACTERÍSTICAS TÉCNICAS

- |                          |                          |
|--------------------------|--------------------------|
| - EAN 9788491107989      | - DIMENSIONES 17 x 24 cm |
| - PÁGINAS 120            | - EDICIÓN 1              |
| - ENCUADERNACIÓN Rústica | - AÑO 2021               |

DESCRIPCIÓN

La lectura del electrocardiograma es una de las actividades docentes más solicitadas durante el proceso formativo del grado de Medicina. Además, está incluida en los planes docentes de los médicos internos residentes ya que estos deben mantenerse siempre actualizados para su ejercicio profesional, pues su conocimiento otorga la seguridad necesaria para el abordaje de pacientes en la práctica clínica diaria.

Este proyecto nace ante las inquietudes y dudas que un estudiante de medicina, Antonio González Durán, plantea a su profesor de Cardiología, el Dr. Francisco Javier Molano Casimiro. Entre ambos, diseñan una arquitectura de contenido cuyo objetivo es orientar al estudiante y al profesional sanitario en el aprendizaje de la lectura e interpretación correcta de electrocardiogramas de la forma más sencilla posible.

La obra ofrece una enseñanza directa, con un método fácil y conciso de la lectura de electrocardiogramas, dándole un enfoque pedagógico ante la laguna existente de manuales atractivos a la hora de enfrentarse a una tarea fundamental para el ejercicio de la medicina en los diferentes ámbitos asistenciales.

Este método de aprendizaje está compuesto por algoritmos, reglas mnemotécnicas, esquemas, ilustraciones y electrocardiogramas, explicados por un cardiólogo de manera sencilla para facilitar el camino del lector hasta que sea capaz de interpretar e identificar los diferentes patrones electrocardiográficos y logre retenerlos para su desarrollo profesional.

DIRIGIDO A

Sin duda, Cardin se convertirá en un manual didáctico de referencia para todas aquellas personas que quieren o necesitan aprender a leer electrocardiogramas de manera eficaz.

CONTENIDO

Principios básicos

- Derivaciones

TELÉFONO

(5255) 5025-0664

EMAIL

infomp@medicapanamericana.com.mx

- El papel del registro del ECG, 4 Ondas del ECG
- Ritmo sinusal normal
- Cálculo de la frecuencia cardíaca
- Cálculo del eje eléctrico
- Automaticidad del corazón
- Lectura del electrocardiograma ECG

### **Taquiarritmias**

- Taquiarritmias
- Arritmia sinusal
- Taquicardia sinusal
- Taquicardias supraventriculares
- Taquicardia por reentrada intranodal
- Taquicardia por reentrada auriculoventricular por vía accesorio
- Flutter auricular
- Taquicardia auricular
- Fibrilación auricular
- Taquicardia auricular multifocal
- Esquema de taquiarritmias supraventriculares
- Taquicardia ventricular
- RIVA
- Fibrilación ventricular
- Esquema de taquiarritmias

### **Extrasístoles**

- Extrasístoles
- Extrasístolia supraventricular
- Extrasístolia ventricular

### **Bradiarritmias**

- Bradiarritmias, 45 Bradicardia sinusal

- Bloqueo sinoauricular
- Paro sinusal
- Síndrome taquicardia-bradicardia
- Bloqueos auriculoventriculares
- Bloqueo auriculoventricular de primer grado
- Bloqueo auriculoventricular de segundo grado, Mobitz 1
- Bloqueo auriculoventricular de segundo grado, Mobitz 2
- Bloqueo auriculoventricular de tercer grado
- Esquema Bradiarritmias

### **Alteraciones de la conducción intraventricular**

- Alteraciones de la conducción intraventricular
- Bloqueos de rama
- Bloqueo de rama derecha
- Bloqueo de rama izquierda
- Hemibloqueos
- Hemibloqueo izquierdo anterior (HIA)
- Hemibloqueo izquierdo posterior (HIP)

### **Hipertrofias ventriculares y crecimientos auriculares**

- Hipertrofia ventricular
- Hipertrofia ventricular izquierda
- Hipertrofia ventricular derecha
- Crecimiento auricular
- Crecimiento auricular derecho
- Crecimiento auricular izquierdo
- Crecimientos auriculares

### **Cardiopatía isquémica**

- Cardiopatía isquémica
- Angina inestable/SCASEST
- SCACEST de cara anterior
- SCACEST de cara inferior
- Afectación de cara posterior
- SCACEST de cara lateral alta

**Otros patrones**

- Pericarditis
- Tromboembolismo pulmonar

- Síndrome de Wolff-Parkinson-White
- Síndrome de Brugada, 93 Síndrome de QT largo
- Alteraciones iónicas. Hiperpotasemia
- Alteraciones iónicas. Hipopotasemia
- Alteraciones iónicas. Hipercalcemia e hipocalcemia
- Electrocardiogramas en pacientes con marcapasos