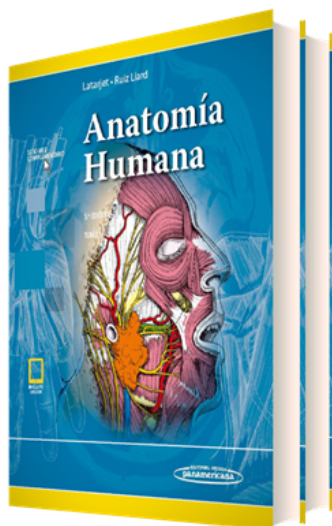


PORTADA



AUTORES

Michel Latarjet (†) Alfredo Ruiz Liard (†) Eduardo Pró

TÍTULO

Colección Latarjet. Anatomía Humana

SUBTÍTULO

(2 Tomos)

CARACTERÍSTICAS TÉCNICAS

- EAN 9789500695923
- DIMENSIONES 20 x 28 cm
- PÁGINAS 1748
- EDICIÓN 5
- ENCUADERNACIÓN Cartoné
- AÑO 2019

PUNTOS CLAVES

- Actualización de los términos y conceptos anatómicos según la Terminología Anatómica Internacional, elaborada por el Programa Federal Internacional para Terminología Anatómica (FIPAT) y la Federación Internacional de Asociaciones de Anatomistas (IFAA).
- Ampliación y actualización de los contenidos, principalmente los correspondientes a los capítulos de Neuroanatomía, que es el área de la disciplina con mayores avances en la actualidad.
- Incorporación de nuevos cuadros sinópticos para facilitar la comprensión y el aprendizaje de los contenidos.
- Señalización de los métodos de diagnóstico por imágenes, utilizando un formato que simplifica el reconocimiento y la identificación de las estructuras anatómicas.
- Actualizaciones y correcciones de las ilustraciones clásicas de esta obra, que permiten mejorar la representación gráfica de las estructuras anatómicas.
- Sitio web con material dirigido a estudiantes y profesores que incluye casos clínicos, ejercicios de aplicación, cuestionarios de autoevaluación, imágenes para descargar y cuadros sinópticos ordenados por capítulo y por tema. Esta herramienta sitúa este libro entre los mejores textos sobre anatomía actuales y será de gran ayuda para los estudiantes y los profesores que lo utilicen.

DESCRIPCIÓN

Hace 35 años nacía la 1.^a edición de esta joya de la anatomía y, desde entonces, ha ocupado un sitio muy especial en la biblioteca de un sinnúmero de anatomistas de todo el mundo. A lo largo de estos años, se han necesitado tres nuevas ediciones y varias reimpressiones hasta llegar hoy a esta 5.^a edición. Al analizar los cambios realizados en cada nueva versión, salta inmediatamente a la vista el interés de los autores en lograr que su texto sea cada vez más didáctico, ameno para el lector y fácil de entender, aun para los que se inician en el estudio de la anatomía. Esto lo ha situado como uno de los libros de anatomía más recomendados en numerosas universidades alrededor del mundo.

La nueva edición contempla diversas mejoras dignas de resaltar. El libro mantiene la estructura de las últimas ediciones, que de forma ordenada y fácil de entender, le permite al lector ubicar los temas de su

TELÉFONO

(5255) 5025-0664

EMAIL

infomp@medicapanamericana.com.mx

interés en los diferentes capítulos. Los autores han hecho un gran esfuerzo para actualizar los términos y conceptos anatómicos de acuerdo con la Terminología Anatómica Internacional vigente, revisada y aprobada en los últimos años por el Programa Federal Internacional para Terminología Anatómica (FIPAT) y la Federación Internacional de Asociaciones de Anatomistas (IFAA). Este último aspecto en la actualización de la terminología pone al libro a la par de cualquier otra obra sobre el tema y estoy seguro de que será bien acogido por todos los profesores de la disciplina que utilicen esta nueva edición.

Si bien se han actualizado todos los capítulos, cabe destacar especialmente el de Neuroanatomía, que ha sido ampliado y renovado de acuerdo con los avances producidos en los últimos años, lo que le permitirá al estudiante comprender mejor ese aspecto tan complejo de la anatomía.

Se han incorporado también cuadros sinópticos muy fáciles de localizar, que sin duda facilitarán la comprensión y el aprendizaje de los contenidos, y se han mejorado algunas ilustraciones que enriquecen aún más el importante acervo iconográfico que ya tenían las ediciones anteriores. Asimismo, se destacan las valiosas mejoras en la señalización de los métodos de diagnóstico por imágenes, utilizando un formato que simplifica el reconocimiento y la identificación de las estructuras anatómicas.

CONTENIDO

Índice de capítulos del Tomo 1

SECCIÓN I. Generalidades concernientes al esqueleto, las articulaciones y los músculos

Capítulo 1. Generalidades de anatomía humana y del esqueleto.

Capítulo 2. Artrología. Generalidades

Capítulo 3. Miología. Generalidades

SECCIÓN II. Columna vertebral

Capítulo 4. Esqueleto de la columna vertebral

Capítulo 5. Articulaciones de la columna vertebral

Capítulo 6. Músculos propios del dorso

Capítulo 7. Músculos de la espalda

Capítulo 8. Anatomía funcional de la columna vertebral y del tronco

SECCIÓN III. Esqueleto del cráneo y de la cara

Capítulo 9. Huesos del neurocráneo

Capítulo 10. Huesos de la cara

Capítulo 11. Esqueleto de la cabeza en general

Capítulo 12. Articulaciones de la cabeza

Capítulo 13. El cráneo y la cara desde el punto de vista antropológico

Capítulo 14. Desarrollo de la cabeza ósea

Capítulo 15. Arquitectura de la cabeza ósea

Capítulo 16. Anatomía radiológica del esqueleto craneofacial

Capítulo 17. Hueso hioides

SECCIÓN IV. Articulaciones de la cabeza con la columna vertebral. Músculos del cuello

Capítulo 18. Articulaciones sinoviales del cráneo

Capítulo 19. Músculos del cuello

Capítulo 20. Fascias del cuello

Capítulo 21. Espacios del cuello

Capítulo 22. Estática y movimientos de la cabeza sobre la columna vertebral

SECCIÓN V. Sistema nervioso central

PARTE 1. Descripción y relaciones

Capítulo 23. Médula espinal y raíces espinales

Capítulo 24. Encéfalo. Generalidades y definiciones

Capítulo 25. Meninges craneales

Capítulo 26. Vascularización del encéfalo

Capítulo 27. Relaciones del cerebro

Capítulo 28. Exploración del encéfalo en el ser vivo

PARTE 2. Sistematización

Capítulo 29. Configuración interna y sistematización de la médula espinal

Capítulo 30. Configuración interna y sistematización del tronco encefálico

Capítulo 31. Configuración interna y sistematización del cerebelo

Capítulo 32. Configuración interna y sistematización del prosencéfalo

Capítulo 33. Vías de conducción

Capítulo 34. Formación reticular

SECCIÓN VI. Sistema nervioso periférico

Capítulo 35. Conceptos generales

SECCIÓN VII. Nervios craneales

Capítulo 36. Nervios craneales

SECCIÓN VIII. Nervios espinales

Capítulo 37. Nervios espinales

Capítulo 38. Ramos posteriores de los nervios espinales

Capítulo 39. Ramos anteriores de los nervios espinales

SECCIÓN IX. Sistema nervioso autónomo

Capítulo 40. Centros autónomos del sistema nervioso central

Capítulo 41. Porción simpática

Capítulo 42. Porción parasimpática

SECCIÓN X. Órganos de los sentidos

PARTE 1. Órganos del sistema visual

Capítulo 43. Órbita

Capítulo 44. Globo ocular

Capítulo 45. Estructuras accesorias del ojo

Capítulo 46. Vías ópticas y centros de la visión

PARTE 2. Oído

Capítulo 47. Oído externo

Capítulo 48. Oído medio

Capítulo 49. Oído interno

Capítulo 50. Nervio vestibulococlear

Capítulo 51. Vías cocleares

Capítulo 52. Vías vestibulares

PARTE 3. Sentido del tacto

Capítulo 53. Tegumento común. Sentido del tacto

SECCIÓN XI. Miembro superior

Capítulo 54. Huesos del miembro superior

Capítulo 55. Cintura pectoral

Capítulo 56. Articulación del codo. Músculos del brazo

Capítulo 57. Antebrazo. Aparato de la pronosupinación

Capítulo 58. Mano

Capítulo 59. Arterias del miembro superior

Capítulo 60. Venas del miembro superior

Capítulo 61. Vasos y nodos linfáticos del miembro superior

Capítulo 62. Nervios del miembro superior

SECCIÓN XII. Miembro inferior

Capítulo 63. Huesos del miembro inferior

Capítulo 64. Cintura pélvica

Capítulo 65. Rodilla. Músculos del muslo

Capítulo 66. Articulaciones y músculos de la pierna y el pie

Capítulo 67. Arterias del miembro inferior

Capítulo 68. Venas del miembro inferior

Capítulo 69. Vasos y nodos linfáticos del miembro inferior

Capítulo 70. Nervios del plexo lumbosacro

Bibliografía

Índice analítico

Índice de capítulos del Tomo 2

SECCIÓN XIII. Caja torácica

Capítulo 71. Esqueleto del tórax

Capítulo 72. Articulaciones del tórax

Capítulo 73. Tórax osteocartilaginoso en general

Capítulo 74. Músculos del tórax

Capítulo 75. Diafragma

SECCIÓN XIV. Sistema cardiovascular

Capítulo 76. Corazón

Capítulo 77. Pericardio

SECCIÓN XV. Vasos sanguíneos

Capítulo 78. Circulación fetal

Capítulo 79. Tronco pulmonar

Capítulo 80. Anatomía general de los sistemas arterial y venoso de la circulación mayor

SECCIÓN XVI. Arterias de la circulación mayor

Capítulo 81. Aorta

Capítulo 82. Tronco braquiocefálico

Capítulo 83. Arterias carótidas

Capítulo 84. Arteria subclavia

Capítulo 85. Aorta torácica

Capítulo 86. Aorta abdominal

SECCIÓN XVII. Venas de la circulación mayor

Capítulo 87. Sistema de la vena cava superior

Capítulo 88. Sistema de la vena cava inferior

Capítulo 89. Venas de la columna vertebral y anastomosis intercavas

SECCIÓN XVIII. Sistema linfático

Capítulo 90. Sistema linfático

SECCIÓN XIX. Sistema respiratorio

Capítulo 91. Nariz. Cavidades nasales. Senos paranasales. Órgano olfatorio

Capítulo 92. Laringe

Capítulo 93. Tráquea

Capítulo 94. Pulmones

Capítulo 95. Árbol bronquial

Capítulo 96. Vascularización e inervación pulmonares

Capítulo 97. Lóbulos y segmentos pulmonares

Capítulo 98. Distribución intraparenquimatosa pulmonar

Capítulo 99. Pleura

Capítulo 100. Relaciones de los pulmones y de la pleura

Capítulo 101. Anatomía radiológica del sistema respiratorio

Capítulo 102. Anatomía funcional del sistema respiratorio

SECCIÓN XX. Sistema digestivo supradiafragmático

Capítulo 103. Boca y anexos

Capítulo 104. Faringe

Capítulo 105. Esófago

SECCIÓN XXI. Pared abdominal

Capítulo 106. Músculos, fascias y aponeurosis del abdomen

SECCIÓN XXII. Cavidad abdominal y sistema digestivo infradiafragmático

Capítulo 107. Estómago

Capítulo 108. Duodeno

Capítulo 109. Hígado

Capítulo 110. Vías biliares

TELÉFONO

(5255) 5025-0664

EMAIL

infomp@medicapanamericana.com.mx

Capítulo 111. Páncreas

Capítulo 112. Bazo

Capítulo 113. Formaciones peritoneales supramesocólicas del abdomen

Capítulo 114. Intestino delgado

Capítulo 115. Intestino grueso

SECCIÓN XXIII. Sistema urinario

Capítulo 116. Riñón

Capítulo 117. Uréter

Capítulo 118. Conjunto renoureteral en el ser vivo

Capítulo 119. Vejiga urinaria

Capítulo 120. Uretra

SECCIÓN XXIV. Sistema genital masculino

Capítulo 121. Testículo y epidídimo

Capítulo 122. Vías espermáticas

Capítulo 123. Pene

Capítulo 124. Próstata y glándulas bulbouretrales

SECCIÓN XXV. Sistema genital femenino

Capítulo 125. Ovario

Capítulo 126. Trompa uterina

Capítulo 127. Útero

Capítulo 128. Ligamento ancho del útero

Capítulo 129. Vagina

Capítulo 130. Genitales externos femeninos

Capítulo 131. Diafragma pélvico y periné

Capítulo 132. Mama

SECCIÓN XXVI. Glándulas endocrinas

Capítulo 133. Glándula tiroides

Capítulo 134. Glándulas paratiroides

Capítulo 135. Timo

Capítulo 136. Glándulas suprarrenales

Capítulo 137. Órganos paraganglionares

Capítulo 138. Hipófisis

Bibliografía

Índice analítico