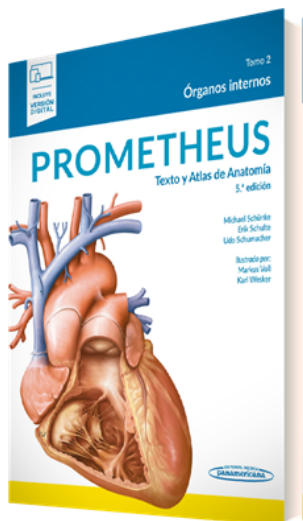


PORTADA



AUTORES

Michael Schünke Erik Schulte Udo Schumacher

TÍTULO

Prometheus. Texto y Atlas de Anatomía

SUBTÍTULO

Tomo 2. Órganos internos.

CARACTERÍSTICAS TÉCNICAS

- | | |
|----------------------------------|---------------|
| - EAN 9788491106272 | - DIMENSIONES |
| - PÁGINAS 508 | - EDICIÓN 5 |
| - ENCUADERNACIÓN Versión Digital | - AÑO 2022 |

DESCRIPCIÓN

Esta nueva edición de Prometheus. Texto y Atlas de Anatomía, un clásico para los estudiantes de los Grados en Ciencias de la Salud, revisa, actualiza y completa los contenidos de las ediciones anteriores para seguir siendo el principal referente en el estudio de la Anatomía. El segundo tomo de esta 5ª edición, disponible por primera vez en versión digital, incluye más de 20 nuevas imágenes y nuevas secciones de la sangre y el sistema linfático.

PROMETHEUS combina dibujos únicos con explicaciones gráficas. Como atlas de aprendizaje, ordena el conocimiento anatómico en unidades de dos páginas, que son fáciles de retener. De esta manera, logra que el estudio resulte más atractivo y accesible.

Tomo 2. Órganos internos

- Estructura y el desarrollo embrionario de los sistemas de órganos.
- Composición y formación de la sangre.
- Descripción de órganos del tórax, del abdomen y de la pelvis con sus vasos nervios y sus relaciones topográficas.
- Resúmenes y esquemas de la vascularización e inervación de los órganos.
- Información clínica seleccionada de enfermedades y procedimientos de diagnóstico.

¿Por qué una nueva edición de PROMETHEUS?

Los autores e ilustradores de la obra creen que siempre hay margen para la mejora por ello están pensando constantemente en nuevas unidades de aprendizaje y en cómo pueden optimizar aún más las

TELÉFONO

(5255) 5025-0664

EMAIL

infomp@medicapanamericana.com.mx

unidades de aprendizaje existentes para que el contenido se adapte aún mejor a las necesidades de los estudiantes.

Los anatomistas en su día a día trabajan codo con codo con los médicos, que les aportan comentarios valiosos sobre la “relevancia clínica” de la anatomía. Esta información relevante y actualizada que se incluye en las nuevas ediciones del atlas favorece no solo a los estudiantes sino también a los anatomistas y a los médicos. Este intercambio constante de información permite no solo optimizar las ilustraciones, sino también los textos de aprendizaje asociados, incluidas las relaciones (clínicas) descritas.

¿Por qué sigue siendo necesario un atlas en papel en la era digital?

La base del éxito que distingue a PROMETHEUS reside no solo en unas ilustraciones sobresalientes sino también en el concepto didáctico en el que se asienta: la presentación de información compleja estructurada en unidades temáticas presentadas a doble página de gran formato que permite una mejor comprensión.

Esta presentación permite al lector disfrutar de la experiencia háptica que ofrece la versión impresa, pegar post-it, marcar, tomar notas, etc.

En total, los tres volúmenes abarcan más de 600 unidades de aprendizaje a través de las cuales los estudiantes pueden trabajar sistemáticamente.

¿Por qué es necesario ofrecer una versión digital de PROMETHEUS?

En la era digital es imprescindible disponer no solo de la versión papel de la obra sino también de la versión digital y sus ventajas asociadas. Por este motivo, en esta 5ª edición, todo el contenido de Prometheus está disponible digitalmente y se puede acceder a él como y cuando el lector quiera. Es posible, por ejemplo, ampliar imágenes individuales, hacer anotaciones, incluir la url de la imagen en una presentación, etc. La versión digital complementa y enriquece la versión papel de PROMETHEUS.

Puedes adquirir la [Colección Prometheus. Texto y Atlas de Anatomía. 5ª edición en tres tomos y también te puede interesar el \[Tomo 1. Anatomía General y Aparato Locomotor\]\(#\) y el \[Tomo 3. Cabeza, Cuello y Neuroanatomía\]\(#\).](#)

CONTENIDO

Generalidades de la estructura y desarrollo embrionario de los sistemas de órganos

1 Sistemas de órganos y desarrollo de las cavidades corporales

- 1.1 Definiciones, visión general y evolución de las cavidades del cuerpo
- 1.2 Diferenciación de las capas germinales (organogénesis) y desarrollo de las cavidades corporales
- 1.3 Compartimentación del celoma intraembrionario
- 1.4 División y arquitectura de las cavidades corporales

2 Sistema cardiocirculatorio

- 2.1 Visión general (del sistema circulatorio) y constitución básica de la pared (de los vasos sanguíneos)
- 2.2 Vías de conducción terminal y sistemática de las principales vías del sistema circulatorio
- 2.3 Zona cardiogénica, desarrollo de la vesícula amniocardiaca
- 2.4 Desarrollo de los espacios cardíacos internos, evolución del seno venoso
- 2.5 Tabicación del corazón (septo atrial, interventricular y aorticopulmonar)
- 2.6 Sistema circulatorio pre- y postnatal y cardiopatías congénitas más frecuentes

3 Sangre

TELÉFONO

(5255) 5025-0664

EMAIL

infomp@medicapanamericana.com.mx

- 3.1 Sangre: Componentes
- 3.2 Sangre: Células
- 3.3 Sangre: Médula ósea

4 Sistema linfático

- 4.1 Visión general (del sistema linfático)
- 4.2 Vías de drenaje linfático

5 Sistema respiratorio

- 5.1 Visión general
- 5.2 Desarrollo de la laringe y de la tráquea; primordio pulmonar
- 5.3 Desarrollo y maduración de los pulmones

6 Sistema digestivo

- 6.1 Visión general (del sistema digestivo)
- 6.2 Desarrollo y diferenciación del tracto gastrointestinal
- 6.3 Mesenterios y primordios de los órganos digestivos en la zona caudal del intestino anterior; giro del estómago
- 6.4 Giro del estómago y topografía de los órganos en el intestino anterior caudal; formación de la bolsa omental
- 6.5 Giro del asa umbilical y desarrollo de los órganos en los intestinos medio y posterior
- 6.6 Resumen del desarrollo de los intestinos medio y posterior; trastornos en el desarrollo

7 Sistema urinario

- 7.1 Visión general (del sistema urinario)
- 7.2 Desarrollo de riñones, pelvis renal y uréteres
- 7.3 Desarrollo de nefronas y de la vejiga urinaria; conexión del uréter; malformaciones

8 Sistema genital

- 8.1 Visión general (del sistema genital)
- 8.2 Desarrollo de las glándulas germinales
- 8.3 Desarrollo de las vías genitales
- 8.4 Comparativa de géneros en relación al sistema urinario
- 8.5 Comparativa de estructuras embrionarias y maduras

9 Sistema endocrino

- 9.1 Visión general (del sistema endocrino)
- 9.2 Circuitos reguladores del sistema endocrino

10 Sistema nervioso vegetativo

- 10.1 Simpático y parasimpático
- 10.2 Aferentes del sistema nervioso vegetativo y del sistema nervioso entérico
- 10.3 Paraganglios

Tórax

1 Visión general y diafragma

- 1.1 Estructuración de la cavidad torácica y división del mediastino
- 1.2 Diafragma: Situación y proyección sobre el tronco
- 1.3 Diafragma: Estructura y puntos de paso
- 1.4 Diafragma: Inervación, vasos sanguíneos y linfáticos

2 Sistemática de las vías de conducción, visión general

- 2.1 Arterias: Aorta torácica
- 2.2 Venas: Vena cava y sistema ácigos
- 2.3 Vasos linfáticos
- 2.4 Grupos de ganglios linfáticos en el tórax

- 2.5 Nervios

3 Órganos del sistema circulatorio y sus vías de conducción

- 3.1 Situación del corazón en el tórax
- 3.2 Pericardio: Situación, estructura e inervación
- 3.3 Corazón: Forma y estructura
- 3.4 Estructura de la musculatura cardíaca (miocardio)
- 3.5 Espacios internos del corazón
- 3.6 Visión de conjunto de las válvulas cardíacas (nivel ventricular y esqueleto cardíaco)
- 3.7 Válvulas cardíacas y puntos de auscultación
- 3.8 Representación cardíaca en una radiografía de tórax
- 3.9 Representación sonográfica del corazón: Ecocardiografía
- 3.10 Tomografía por resonancia magnética del corazón
- 3.11 Sistema de conducción y formación de estímulos; electrocardiograma
- 3.12 Acción mecánica del corazón
- 3.13 Arterias coronarias y venas cardíacas: Topografía y sistemática
- 3.14 Arterias coronarias: Tipos de vascularización del corazón
- 3.15 Enfermedad coronaria (EC) e infarto de miocardio
- 3.16 Angiografía coronaria convencional (exploración cardíaca por cateterismo)
- 3.17 Angiografía coronaria mediante politomografía computadorizada helicoidal
- 3.18 Dilatación con balón, bypass aortocoronario venoso y arterial con IMA-bypass
- 3.19 Drenaje linfático del corazón

- 3.20 Inervación del corazón

4 Órganos del sistema respiratorio y sus vías de conducción

- 4.1 Pulmón: Localización en el tórax
- 4.2 Cavidades pleurales
- 4.3 Límites pleurales y pulmonares
- 4.4 Tráquea
- 4.5 Pulmón: Forma y estructura
- 4.6 Pulmones: Segmentos
- 4.7 Estructura funcional del árbol bronquial
- 4.8 Arterias y venas de los pulmones (Aa. y Vv. pulmonares)
- 4.9 Arterias y venas de los bronquios (Aa. y Vv. bronquiales = Vasa privata)
- 4.10 Estructura funcional del árbol vascular
- 4.11 Inervación y drenaje linfático de la tráquea, del árbol bronquial y de los pulmones
- 4.12 Mecánica de la respiración
- 4.13 Anatomía radiológica del pulmón y del sistema vascular
- 4.14 Tomografía computadorizada del pulmón

5 Esófago y timo y sus vías de conducción

- 5.1 Esófago: Localización y división
- 5.2 Esófago: Entrada y salida, apertura y cierre
- 5.3 Esófago: Estructuración de sus paredes y puntos débiles
- 5.4 Arterias y venas del esófago
- 5.5 Drenaje linfático del esófago
- 5.6 Inervación del esófago
- 5.7 Timo

6 Anatomía topográfica

TELÉFONO

(5255) 5025-0664

EMAIL

infomp@medicapanamericana.com.mx

- 6.1 Anatomía de superficie, regiones topográficas y puntos óseos palpables
- 6.2 Orientación en los puntos óseos del tórax (proyección de los órganos)
- 6.3 Estructura de la pared anterior del tórax y sus vías de conducción
- 6.4 Órganos del tórax in situ: Visión ventral, lateral y craneal
- 6.5 Órganos torácicos in situ: Visión dorsal
- 6.6 Corazón: Cavidad pericárdica
- 6.7 Visión de conjunto del mediastino
- 6.8 Mediastino posterior
- 6.9 Mediastino superior
- 6.10 Arco aórtico y orificio torácico superior
- 6.11 Aspectos clínicos: Estenosis del istmo aórtico
- 6.12 Aspectos clínicos: Aneurisma de aorta

Abdomen y pelvis

1 Arquitectura de la cavidad abdominal y de la pelvis en visión general

- 1.1 Principios constructivos, estructuras parietales que participan y aspectos funciones
- 1.2 Estructuración de la cavidad del abdomen y de la pelvis
- 1.3 Distribución de los órganos internos en la cavidad del abdomen y de la pelvis

2 Sistema de vías de conducción en visión general

- 2.1 Ramas de la aorta abdominal: visión general y ramas pares
- 2.2 Ramas de la aorta abdominal: ramas impares y pares directas
- 2.3 Sistema de la vena cava inferior
- 2.4 Sistema portal (V. porta hepática)

- 2.5 Anastomosis venosas en el abdomen y en la pelvis
- 2.6 Troncos linfáticos y ganglios linfáticos
- 2.7 Drenaje linfático de los órganos
- 2.8 Ganglios vegetativos y plexos
- 2.9 Organización de los sistemas simpático y parasimpático

3 Órganos del sistema digestivo y sus vías de conducción

- 3.1 Estómago: Situación, forma, estructuración y visión interna
- 3.2 Estómago: Constitución parietal e histología
- 3.3 Intestino delgado: Duodeno
- 3.4 Intestino delgado: Yeyuno e íleon
- 3.5 Intestino grueso: Segmentos del colon
- 3.6 Intestino grueso: Constitución parietal, ciego y apéndice vermiforme
- 3.7 Intestino grueso: Recto, posición, forma y visión interna
- 3.8 Órgano de continencia: Constitución y componentes
- 3.9 Órgano de continencia: Función
- 3.10 Afecciones del canal anal: Afección hemorroidal, abscesos y fístulas anales
- 3.11 Carcinoma rectal
- 3.12 Hígado: Situación y relación respecto a órganos vecinos
- 3.13 Hígado: Relaciones peritoneales y forma
- 3.14 Hígado: Segmentos e histología
- 3.15 Vesícula biliar
- 3.16 Vías biliares extrahepáticas y conducto pancreático
- 3.17 Páncreas

- 3.18 Bazo
- 3.19 Ramas del tronco celíaco: Arterias al estómago, hígado y vesícula biliar
- 3.20 Ramas del tronco celíaco: Arterias al páncreas, duodeno y bazo
- 3.21 Ramas de la A. mesentérica superior: Arterias al páncreas, intestino delgado y grueso
- 3.22 Ramas de la A. mesentérica inferior: Suministro al intestino grueso
- 3.23 Ramas de la A. mesentérica inferior: Suministro al recto
- 3.24 V. porta hepática: Drenaje venoso del estómago, duodeno, páncreas y bazo
- 3.25 V. mesentérica superior e inferior: Drenaje venoso del intestino delgado y grueso
- 3.26 Ramas de la V. mesentérica inferior: Drenaje venoso del recto
- 3.27 Drenaje linfático del estómago, del bazo, del páncreas, del duodeno y del hígado
- 3.28 Drenaje linfático de los intestinos delgado y grueso
- 3.29 Inervación vegetativa: Hígado, vesícula biliar, estómago, duodeno, páncreas y bazo
- 3.30 Inervación vegetativa del intestino: Zona de inervación del plexo mesentérico superior
- 3.31 Inervación vegetativa del intestino: Zona de inervación de los plexos mesentérico e hipogástrico inferior

4 Órganos urinarios y sus vías de conducción

- 4.1 Órganos urinarios en visión general; Riñones in situ
- 4.2 Riñones: Situación, forma y constitución

- 4.3 Riñones: Arquitectura y constitución detallada
- 4.4 Riñones: Pelvis renal y transporte de la orina
- 4.5 Glándulas suprarrenales
- 4.6 Uréter in situ
- 4.7 Vejiga urinaria in situ
- 4.8 Vejiga urinaria, cuello vesical y uretra: Constitución parietal y función
- 4.9 Anatomía funcional de la incontinencia urinaria
- 4.10 Uretra
- 4.11 Arterias y venas del riñón y de la glándula suprarrenal: Visión general
- 4.12 Arterias y venas de riñones y glándulas suprarrenales: Variantes de sus vasos
- 4.13 Drenaje linfático de riñones, glándulas suprarrenales, uréter y vejiga urinaria
- 4.14 Inervación vegetativa de los órganos urinarios y glándula suprarrenal

5 Órganos del sistema genital y sus vías de conducción

- 5.1 Visión general del sistema genital
- 5.2 Aparato genital interno femenino: Visión general
- 5.3 Aparato genital interno femenino: Forma, constitución y relaciones peritoneales
- 5.4 Aparato genital interno femenino: Constitución parietal y función del útero
- 5.5 Aparato genital interno femenino: Situación del útero y de la vagina
- 5.6 Aparato genital interno femenino: Condiciones del epitelio en el cuello del útero
- 5.7 Aparato genital interno femenino: Frotis citológico, conización; carcinoma cervical

- 5.8 Aparato genital interno femenino: Ovario y maduración del folículo
- 5.9 Gestación y parto
- 5.10 Aparato genital masculino: Glándulas genitales accesorias
- 5.11 Aparato genital masculino: Carcinoma prostático e hiperplasia de la próstata; examen preventivo
- 5.12 Aparato genital masculino: Escroto, testículo y epidídimo
- 5.13 Aparato genital masculino: Vías seminales y eyaculado
- 5.14 Ramas de la A. iliaca interna: Arterias hacia los órganos y la pared de la pelvis, visión general
- 5.15 Suministro a los órganos de la pelvis masculina
- 5.16 Suministro a los órganos de la pelvis femenina
- 5.17 Vascularización del aparato genital interno y de la vejiga urinaria en la mujer
- 5.18 Drenaje linfático del órgano genital masculino y femenino
- 5.19 Inervación vegetativa del aparato genital masculino
- 5.20 Inervación vegetativa del aparato genital femenino
- 6.7 Topografía de los órganos del abdomen superior: Hígado, vesícula biliar, duodeno y páncreas
- 6.8 Topografía de los órganos del abdomen superior: Estómago y bazo
- 6.9 Anatomía seccional de los órganos del abdomen superior
- 6.10 Topografía de los intestinos delgado y grueso
- 6.11 Radiografía de los intestinos delgado y grueso
- 6.12 Topografía del recto
- 6.13 Espacio retroperitoneal: Visión general y división
- 6.14 Espacio retroperitoneal: Relaciones peritoneales
- 6.15 Espacio retroperitoneal: Órganos
- 6.16 Espacio retroperitoneal: Situación de los riñones
- 6.17 Relaciones del peritoneo en la parte posterior de la cobertura abdominal
- 6.18 Relaciones del peritoneo en la pelvis menor
- 6.19 Topografía del tejido conectivo de la pelvis, pisos del espacio y del suelo pelvianos
- 6.20 Aparato de sujeción del útero

6 Anatomía topográfica

- 6.1 Anatomía de superficie, regiones topográficas y puntos óseos palpables
- 6.2 Situación de los órganos en el abdomen y en la pelvis y su proyección sobre la pared del tronco
- 6.3 Topografía de la cavidad peritoneal abierta (porciones supra- e infracólicas)
- 6.4 Espacios de drenaje y recesos en la cavidad peritoneal
- 6.5 Visión general de los mesenterios
- 6.6 Topografía de la bolsa omental

- 6.21 Pelvis femenina
- 6.22 Pelvis masculina
- 6.23 Anatomía seccional de la pelvis femenina
- 6.24 Anatomía seccional de la pelvis masculina

Sistemática del suministro de órganos

- 1.1 Timo
- 1.2 Esófago
- 1.3 Corazón

- 1.4 Pericardio
- 1.5 Pulmón, bronquios y tráquea
- 1.6 Diafragma
- 1.7 Hígado, vesícula biliar y bazo
- 1.8 Estómago
- 1.9 Duodeno y páncreas
- 1.10 Yeyuno e íleon
- 1.11 Ciego, apéndice vermiforme, colon ascendente y transverso
- 1.12 Colon descendente y colon sigmoideo
- 1.13 Recto
- 1.14 Riñón, uréter y glándula suprarrenal
- 1.15 Vejiga urinaria, próstata y glándula vesiculosa
- 1.16 Testículo, epidídimo y conducto deferente
- 1.17 Útero, trompa uterina y vagina
- 1.18 Trompa uterina y ovario
- 1.7 Intestino delgado: Duodeno
- 1.8 Intestino delgado: Yeyuno e íleon
- 1.9 Intestino grueso: Ciego con apéndice vermiforme y colon
- 1.10 Intestino grueso: Recto
- 1.11 Hígado
- 1.12 Vesícula y vías biliares
- 1.13 Páncreas
- 1.14 Bazo
- 1.15 Glándulas suprarrenales
- 1.16 Riñones
- 1.17 Uréter
- 1.18 Vejiga urinaria
- 1.19 Uretra
- 1.20 Vagina
- 1.21 Útero y trompas uterinas
- 1.22 Próstata y glándula vesiculosa
- 1.23 Epidídimo y conducto deferente
- 1.24 Testículos
- 1.25 Ovario

Órganos en resumen

- 1.1 Timo
- 1.2 Pericardio
- 1.3 Corazón
- 1.4 Tráquea, bronquios y pulmón
- 1.5 Esófago
- 1.6 Estómago

Anexo

Bibliografía

Índice analítico