

10

CAPÍTULO

DESARROLLO EMBRIONARIO SOMÍTICO: DE LA TERCERA A LA OCTAVA SEMANA (ETAPA DE ORGANOGENÉISIS)

Manuel Arteaga Martínez e Isabel García Peláez

OBJETIVOS

- Describir el proceso que determina que el embrión, de tener una morfología discoidal y plana, adopte la forma tubular o cilíndrica que tiene el cuerpo humano definitivo.
- Señalar los rasgos morfológicos principales que caracterizan al embrión en cada uno de los estadios del desarrollo entre la cuarta y la octava semana posfertilización.
- Reconocer los pasos a seguir y los instrumentos que se necesitan para estimar la edad morfológica real de un embrión fuera del claustro materno.



INTRODUCCIÓN

El desarrollo embrionario somítico comprende del final de la tercera semana al final de la octava. Es en este lapso en el que todos los segmentos corporales y todos los órganos internos inician su desarrollo, motivo por el cual se le considera como el período de la organogénesis. Sin embargo, hay que resaltar el hecho de que, si bien los órganos han comenzado a formarse e incluso algunos inician su función, aún necesitan adquirir mayor madurez que les permita prepararse para la vida posnatal; esta madurez la alcanzan durante la etapa fetal (de la novena semana en adelante). En este período del desarrollo prenatal, el embrión es susceptible a los agentes teratógenos, los cuales pueden producirle retraso o alteraciones en su desarrollo general o de algún(os) órgano(s) que pueden provocar dismorfias mayores, e incluso la muerte del embrión, lo que desencadena la pérdida del embarazo (véase **Aborto**).

Al igual que en el período presomítico, entre la tercera y octava semana los cambios morfológicos del embrión son muy rápidos, produciendo importantes modificaciones en la morfología embrionaria de un día para otro que determinan que la apariencia de un embrión del inicio de una semana sea totalmente diferente a la que presenta al final de esa misma semana; al período embrionario somítico corresponden los estadios 9 al 23, cuyas características principales serán tratadas de forma breve en este capítulo y serán presentadas de manera detallada en los capítulos correspondientes de la segunda mitad de este libro.

Aborto

Se define como *aborto* a la interrupción del embarazo por cualquier medio antes de que el embrión/feto esté suficientemente maduro para poder sobrevivir fuera del útero materno; lo anterior se considera con una edad gestacional menor de 20 semanas o con un peso corporal del producto menor de 500 g. Se considera **aborto precoz o temprano** a la pérdida del embarazo desde la fertilización hasta la novena semana, y **aborto tardío** de la décima semana en adelante. El aborto puede ser espontáneo o inducido.

Aborto espontáneo

Se considera como aborto *espontáneo* a la pérdida involuntaria del embarazo en las condiciones antes señaladas, y en la que por lo tanto no ha habido ninguna acción materna ni de ninguna otra persona para detener el embarazo. En los embarazos reconocidos, la frecuencia del aborto espontáneo oscila entre 10 y 20%, presentándose la mayor incidencia entre la octava y la décima segunda semana de gestación. Entre los factores conocidos que pueden provocar un aborto espontáneo, existen algunos ligados al embrión/feto y otros de origen materno o paterno. Entre los problemas del embrión/feto se encuentran las alteraciones cromosómicas (triploidias o trisomías) y las no cromosómicas (alteraciones morfológicas o funcionales de uno o varios de sus órganos vitales); entre los factores maternos se incluyen infecciones, enfermedades crónicas, alteraciones del sistema reproductor materno, problemas hormonales, alteraciones cromosómicas estructurales balanceadas, nutrición deficiente, consumo de alcohol, tabaco y otras drogas, trastornos inmunitarios, traumas (físicos o psíquicos), procedimientos diagnósticos o terapéuticos, etcétera; y entre los factores paternos se mencionan alteraciones cromosómicas estructurales balanceadas. Si la mujer ha tenido tres o más abortos espontáneos, se habla de un *aborto de repetición*. Si se juntan la tasa de pérdidas tempranas del embrión presomítico en embarazos no reconocidos (véase **Trastornos de la implantación** en el Cap. 8) y la del aborto espontáneo, la suma es del 30-50%. Lo anterior quiere decir que aproximadamente la mitad de los óvulos fertilizados se pierden antes de que el producto sea viable, constituyendo el aborto la complicación más frecuente del embarazo.

Aborto inducido

Se considera aborto *inducido* a la interrupción del embarazo antes del tiempo de viabilidad fetal mediante la utilización de algún procedimiento intencional. Puede ser de varios tipos: 1) **terapéutico**, el cual tiene que ser indicado por un comité de ética para proteger la vida o la salud de la madre (cardiopatías maternas no controladas, hipertensión arterial grave, neoplasias, etc.) o por malformación fetal grave (anencefalia, encefalocele masivo, acardia, etc.); 2) **electivo o voluntario**, que se realiza a petición de la madre, pero no por razones de salud materna o enfermedad fetal, y sólo puede ser llevado a cabo en los países o estados donde está legalmente establecido; 3) **legal**, en el cual debe haber dictamen de un juez y aprobación de un comité de ética (en casos como violación); y 4) **criminal**, que se realiza de forma clandestina, sin mediación ni dictamen de ningún comité de ética, y que puede ser realizado por profesionales sanitarios o por cualquier otra persona de dudosa calidad ética y moral; este tipo de aborto inducido tiene una tasa elevada de mortalidad materna y es perseguido por la Ley. En las tres primeras modalidades de aborto inducido, éste puede ser instrumental (legrado uterino), por aspiración o produciendo contracciones uterinas (con aplicación de soluciones por vía parenteral). En el aborto criminal, el aborto puede ser realizado por cualquiera de los procedimientos anteriores o produciendo contracciones uterinas mediante soluciones o medicamentos por vía oral, rotura instrumental de las membranas corioamnióticas, inyección de soluciones en la cavidad amniótica, o cualquier otro medio que rompa la homeostasis embrionaria/fetal.

PLEGAMIENTO O TUBULACIÓN DEL EMBRIÓN

Es el mecanismo mediante el cual el embrión adopta una morfología tubular a partir de la forma plana o discoidal que tenía hasta la etapa de gastrulación. Este proceso comienza al final de la tercera semana y concluye durante la cuarta.

Concluida la gastrulación, comienza el proceso de plegamiento o tubulación embrionaria, mediante el cual el cuerpo del embrión, de tener la forma de un disco aplanado, adopta una apariencia tubular que mantendrá de aquí en adelante. Este plegamiento ocurre tanto en el plano coronal como en el transversal, y va llevando a los extremos cefálico y caudal y a los bordes laterales derecho e izquierdo del disco embrionario a una posición ventral y cada vez más próximos entre sí. Durante este proceso existe un rápido crecimiento del embrión que produce un importante incremento en la longitud craneocaudal, así como un cambio constante en la forma y las relaciones de los segmentos del cuerpo embrionario. Durante este período también ocurre una disminución relativa en el tamaño de la unión que tiene el embrión con el saco vitelino, y el amnios envuelve todo el cuerpo del embrión y no sólo su porción dorsal, como

lo hacía durante la gastrulación. Comienza aproximadamente al día 21 ± 1 con la formación de cuatro pliegues en los bordes del disco embrionario, que en conjunto producen los plegamientos cefálico, caudal y laterales del embrión.

Plegamiento cefálico y caudal

Los plegamientos cefálico y caudal del embrión se producen por el crecimiento de la porción craneal y caudal del embrión, junto con la formación de un pliegue en cada extremo en la unión del disco embrionario con el amnios y la pared del saco vitelino: el **pliegue cefálico** y el **pliegue caudal**. Dichos pliegues crecen en dirección ventral y van llevando rápidamente a los bordes cefálico y caudal del disco embrionario en dirección ventrocaudal y ventrocefálica, respectivamente, realizando un giro de más o menos 180° (figs. 10-1 y 10-2).

Pliegue cefálico

En el inicio de la cuarta semana, se ha formado ya la placa neural, que con su forma piriforme ocupa toda la región dorsomedial del ectodermo y gran parte de las regiones dorsolaterales (fig. 10-1A). La placa neural se continúa cranealmente con la membrana bucofaríngea, la cual a su vez se une con la cavidad pericárdica (en cuyo interior se está formando el tubo cardíaco primitivo), y finalmente esta última con el tabique transverso, que termina en la unión con el amnios y la pared del saco vitelino. Justo a nivel de dicha unión del tabique transverso con las paredes de las cavidades amniótica y vitelina, es donde se forma el **pliegue cefálico**, el cual se va haciendo más profundo en dirección ventral (fig. 10-2A).

Mientras se está profundizando este pliegue, aproximadamente al día 23 ± 1 , la porción craneal de la placa neural (futuro prosencéfalo) está creciendo muy rápidamente proyectándose hacia la cavidad amniótica y, junto con el desarrollo del pliegue cefálico, van cambiando la orientación craneocaudal que existía entre la placa neural, la membrana bucofaríngea, la cavidad pericárdica y el tabique transverso, que ahora alcanza una orientación dorsoventral, habiendo girado aproximadamente 90° respecto de su posición original (fig. 10-2B).

El desarrollo continúa y el pliegue cefálico se hace cada vez más profundo, mientras que el prosencéfalo es ya muy prominente. Alrededor del día 26 ± 1 , el prosencéfalo, la membrana bucofaríngea, la cavidad pericárdica y el tabique transverso presentan nuevamente una orientación craneocaudal, pero habiendo invertido el orden en el que se hallaban originalmente, ya que ahora se encuentran en secuencia cefalocaudal: el prosencéfalo, la membrana bucofaríngea, la cavidad pericárdica (con el corazón en su interior) y el tabique transverso, habiendo tenido un giro total de 180° desde su posición original (figs. 10-1C, D y 10-2C, D).

Este plegamiento cefálico del embrión da también como resultado que la porción craneal del techo del saco vitelino vaya

quedando atrapada dentro del embrión entre la notocorda (ventral con respecto a la placa neural) y la membrana bucofaríngea, la cavidad pericárdica y el tabique transverso, formando el **intestino anterior**. Este intestino anterior, en su extremo cefálico, termina en la membrana bucofaríngea, mientras que por su extremo caudal se continúa con el **intestino medio**, que se ubica frente a la unión con el saco vitelino y que, aunque se ha estrechado, mantiene conexión con el saco vitelino a través del **pedículo vitelino** (véase fig. 10-2).

Pliegue caudal

También en el inicio de la cuarta semana se forma otro pliegue, ahora en el extremo opuesto del disco embrionario, que recibe el nombre de **pliegue caudal**, en el sitio de unión de la **membrana cloacal** con las paredes de la cavidad amniótica y del saco vitelino. Cefálico a la membrana cloacal, queda el **vestigio de la línea primitiva**, que ha involucionado después de la gastrulación y por arriba de ésta la notocorda (véase fig. 10-1A). De manera simultánea, en la pared dorsocaudal del saco vitelino, cerca de su unión con el embrión, se forma una evaginación en forma de salchicha, la **alantoides**, que posteriormente será incorporada dentro del embrión y participará en el desarrollo de la vejiga urinaria (véase fig. 10-2A); la **alantoides**, conforme crece, se proyecta al interior del **pedículo o tallo de conexión**, que une al embrión con la pared del saco coriónico.

El pliegue caudal, al igual que el pliegue cefálico, se va dirigiendo en dirección ventral y posteriormente ventrocefálica, y junto con el crecimiento de la porción caudal de la placa neural (que está formando la médula espinal), va desplazando lo que originalmente era el extremo caudal del disco embrionario a una posición ventrocefálica con respecto a la membrana cloacal, y caudal a esta última queda el remanente de la línea primitiva. Este pliegue también es responsable de que el tallo de conexión con la **alantoides** en su interior vaya siendo desplazado en dirección cefálica, justo caudal al pedículo vitelino, así como de que la porción más caudal del techo del saco vitelino vaya quedando atrapada en esa zona para formar el **intestino posterior**. Todos estos cambios ocurren en el transcurso de la cuarta semana, entre los días 23 y 26 ± 1 (véanse figs. 10-1 y 10-2).

Plegamiento lateral

Pliegues laterales

Los **pliegues laterales derecho e izquierdo** se forman también durante la cuarta semana en la unión de los bordes laterales del disco embrionario con las paredes de la cavidad amniótica y el saco vitelino. De manera simultánea a la formación de estos pliegues, se están constituyendo los pliegues cefálico y caudal, el tubo neural y las somitas. Los pliegues laterales se van profundizando primero ventralmente y después ventromedialmente, de tal manera que

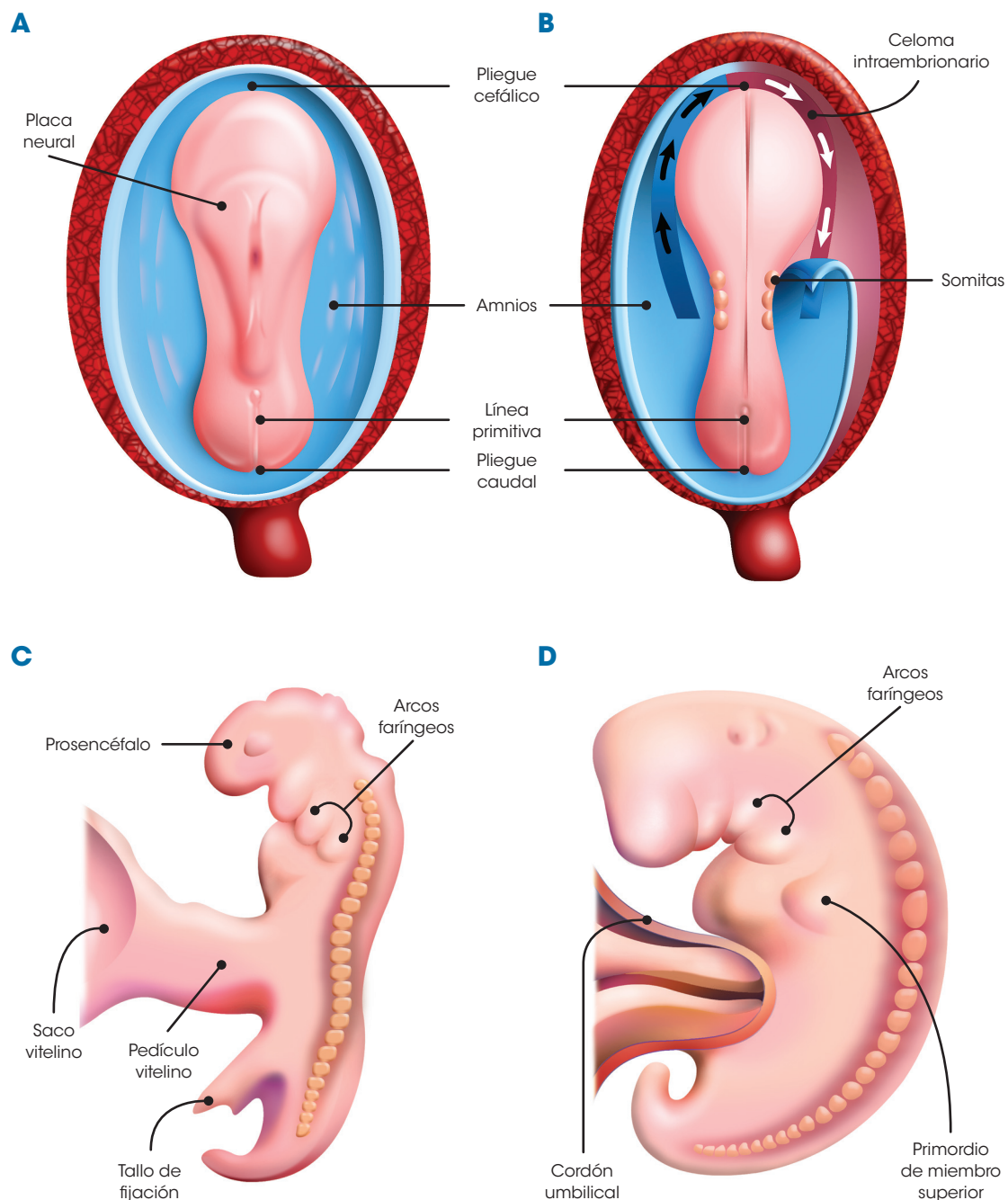


Figura 10-1. Esquemas de embriones de la cuarta semana que muestran el proceso de plegamiento del embrión. **A.** Vista dorsal de un embrión de 21 ± 1 días. Nótese la posición de la placa neural, el pliegue cefálico, el pliegue caudal y la línea primitiva en proceso de involución. **B.** Vista dorsal de un embrión de 23 ± 1 días. Han aparecido ya los tres primeros pares de somitas. Se seccionó del lado derecho el amnios para mostrar el celoma intraembrionario (flechas) en forma de herradura alrededor del pliegue cefálico. **C.** Vista lateral izquierda de un embrión de 26 ± 1 días. Se observan ya los primeros arcos faríngeos y el embrión comienza a curvarse en dirección ventral. **D.** Vista lateral izquierda de un embrión de 28 ± 1 días. Se aprecia el primordio del miembro superior y se han unido el pedículo de fijación y el pedículo vitelino para formar el cordón umbilical; nótese la franca incurvación del embrión y la aproximación de sus extremos cefálico y caudal al cordón umbilical.

cambiarán la morfología plana que tenía el embrión a una forma tubular. Además, irán estrechando poco a poco en este plano la conexión del saco vitelino con el embrión, haciendo que la continuidad entre el saco y el embrión quede reducida a un estrecho **tallo o pedículo vitelino** (fig. 10-3),

estrechamiento que se va a sumar con el que le están produciendo también el desplazamiento de los extremos cefálico y caudal del embrión. A la porción del saco vitelino que queda atrapada en medio del embrión frente al pedículo vitelino se le llama **intestino medio**, que se continúa cefálicamente con

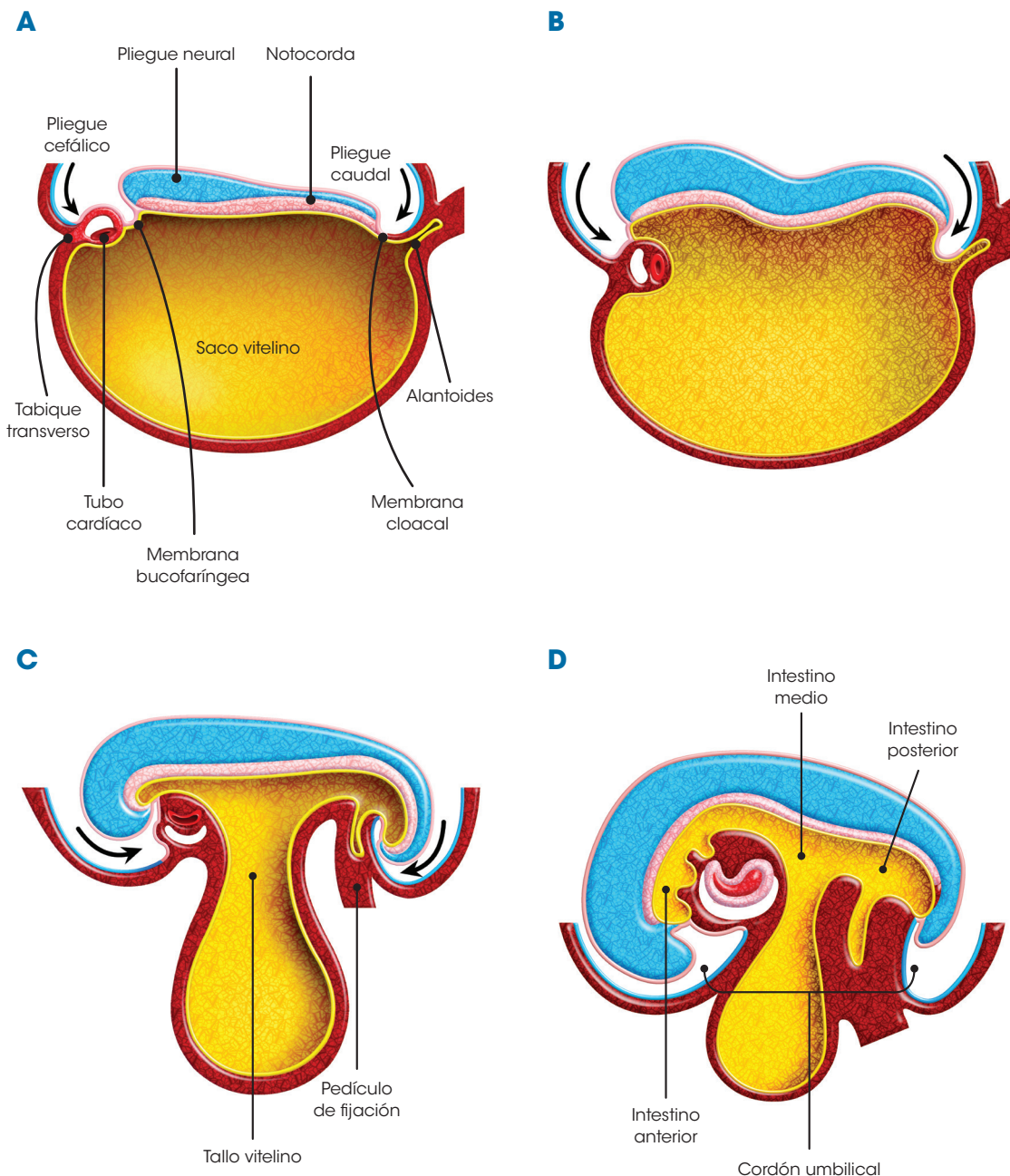


Figura 10-2. Esquemas de embriones de la cuarta semana que muestran el proceso de plegamiento del embrión en cortes sagitales. **A.** Embrión de 21 ± 1 días. Nótese la posición de los pliegues cefalocaudales y la secuencia cefalocaudal del tabique transverso, tubo cardíaco, membrana bucofaríngea y pliegue neural; en el extremo caudal del embrión se aprecian la alantoides y la membrana cloacal. **B.** Embrión de 23 ± 1 días. Los pliegues cefálico y caudal se han profundizado y el eje de tabique transverso, tubo cardíaco, membrana bucofaríngea y pliegue neural ha rotado aproximadamente 90° respecto de su posición anterior. **C.** Embrión de 26 ± 1 días. El eje tabique transverso, tubo cardíaco, membrana bucofaríngea y pliegue neural ha rotado aproximadamente 180° respecto de su posición original; en el extremo opuesto, el pliegue caudal se ha profundizado mucho y ha desplazado a la cola y el pedículo de fijación en dirección ventrocefálica. **D.** Embrión de 28 ± 1 días. Se han unido ya el pedículo vitelino y el pedículo de fijación para dar lugar al cordón umbilical, y se ha formado también el intestino anterior, medio y posterior.

el intestino anterior y caudalmente con el intestino posterior (véanse figs. 10-2 y 10-3).

A medida que progresan los pliegues cefálico, caudal y laterales, éstos van arrastrando consigo a la membrana amniótica que va envolviendo el cuerpo del embrión y no sólo su cara dorsal, como

lo hacía en la etapa de disco embrionario, lo que determina que cuando termine este proceso de plegamiento del embrión, la totalidad del cuerpo embrionario quede incluida en la cavidad amniótica. El amnios que envuelve al embrión se refleja en el cordón umbilical, formándole una cubierta epitelial también a este anexo.

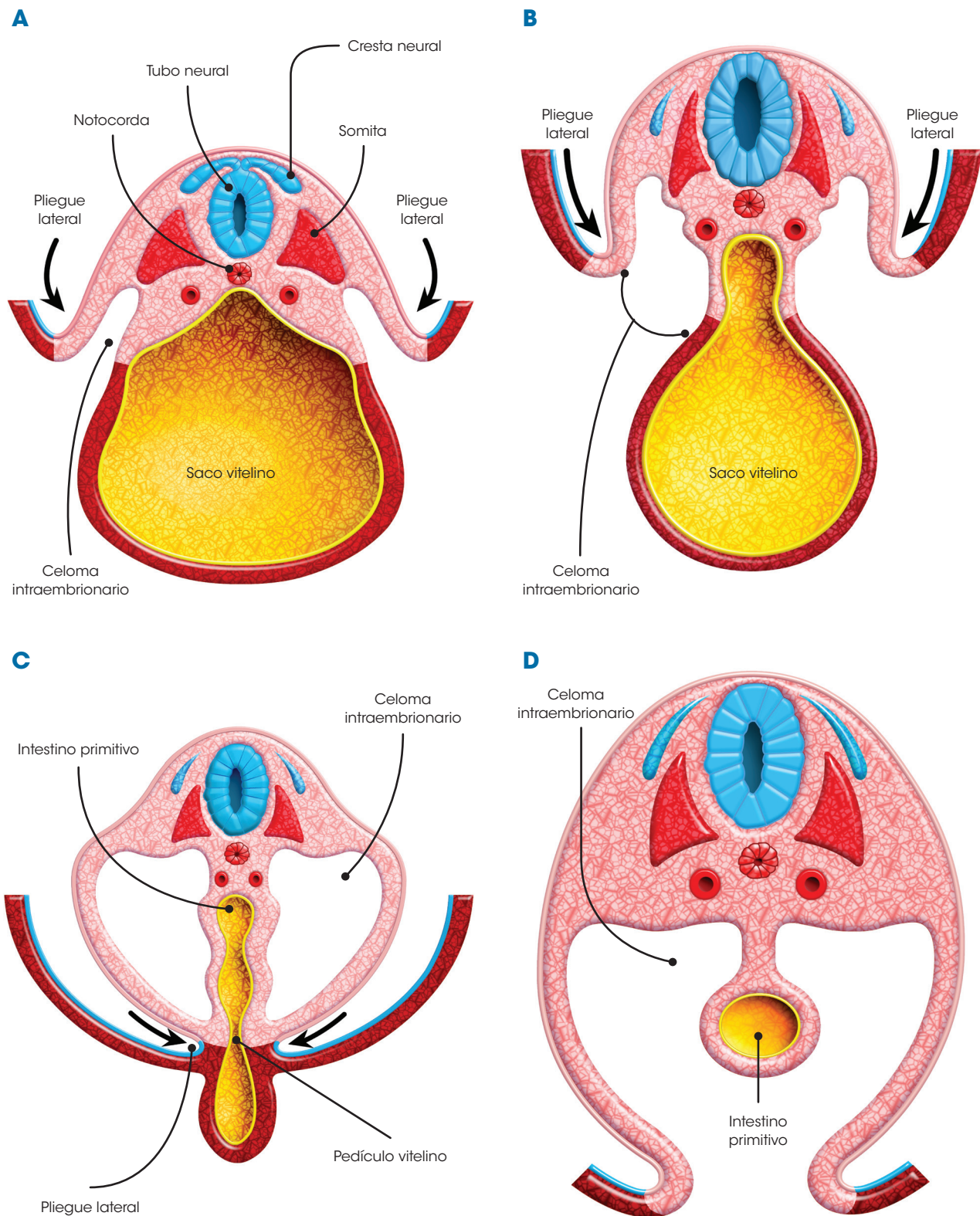


Figura 10-3. Esquemas de embriones de la cuarta semana que muestran el proceso de plegamiento del embrión en cortes transversales. **A.** Embrión de 21 ± 1 días. Los pliegues laterales derecho e izquierdo comienzan a desplazarse en dirección ventral, empezando a quedar atrapada una parte del celoma intraembrionario entre la pared dorsolateral del cuerpo y el saco vitelino. **B.** Embrión de 23 ± 1 días. Los pliegues laterales se han profundizado aún más y se ha estrechado considerablemente la implantación del saco vitelino. **C.** Embrión de 26 ± 1 días. Los pliegues laterales casi hacen contacto uno con el otro, dejando atrapado el techo del saco vitelino entre el celoma intraembrionario, constituyendo ya el intestino primitivo. **D.** Embrión de 28 ± 1 días. El pedículo vitelino pierde su continuidad con el intestino primitivo a excepción de la región del cordón umbilical, donde la mantendrá hasta la semana 9 o 10, quedando el intestino primitivo totalmente rodeado por el celoma intraembrionario.

MORFOLOGÍA DEL EMBRIÓN EN LA ETAPA EMBRIONARIA SOMÍTICA

La etapa embrionaria somítica corresponde a los estadios 9 a 23 de Streeter. Comienza en el momento en el que aparece el primer par de somitas, aproximadamente al día 20 ± 1 (final de la tercera semana), y concluye al día 56 ± 1 (final de la octava semana). Durante esta etapa ocurre la morfogénesis principal de la mayoría de los órganos y segmentos del cuerpo.

La evidencia del primer par de somitas da inicio a esta etapa, la cual se caracteriza por una serie de cambios rápidos en la morfología externa e interna del embrión, así como por un incremento constante pero relativamente discreto en las dimensiones del cuerpo. En una misma semana, la morfología embrionaria difiere drásticamente debido a la aparición de nuevas estructuras corporales y a los cambios que éstas tienen en su forma y proporciones. Estas diferencias morfológicas, junto con algunas características cuantitativas, son la base de los horizontes embrionarios descritos por Streeter, y se resumen en el **cuadro 10-1**.

Semana 3

Estadio 9 (días 20-21) (**fig. 10-4**). En este estadio aparecen los tres primeros pares de somitas y el embrión prácticamente ha alcanzado ya su forma tubular definitiva, midiendo 1,5-3,0 mm de longitud. En la superficie dorsal, la placa neural que se formó en el estadio previo presenta una depresión longitudinal, el **surco neural**, limitado lateralmente por dos elevaciones, los **pliegues neurales**. En este estadio comienza el desarrollo del sistema cardiovascular con la formación de la **herradura cardiogénica** y la fusión de los **primordios mioendocárdicos**.

Semana 4

Comprende los estadios 10-12. Durante esta semana, el embrión concluye la tubulación, cerrándose ventralmente el intestino primitivo y quedando sólo un estrecho pedículo de fijación a través del cual queda conectado al saco vitelino, aloja a la alantoides y da paso a los vasos vitelinos y umbilicales.

Estadio 10 (días 22-23) (**fig. 10-5A**). El embrión presenta ya 4-12 pares de somitas y mide 2,0-3,5 mm de longitud. Al inicio de este estadio el embrión es casi recto, curvándose ligeramente al final debido al crecimiento de los extremos cefálico y caudal. Los pliegues neurales comienzan a fusionarse, iniciándose el proceso de cierre del tubo neural, el cual permanece ampliamente abierto en su porción craneal y caudal (neuroporos rostral y caudal). Aparecen los dos primeros arcos faríngeos y se insinúa entre ellos la boca primitiva o estomodeo.

Estadio 11 (días 24-25) (**figs. 10-5B y 10-6A**). Hay 13-20 pares de somitas y la longitud mayor es de 2,5-4,5 mm. Se acentúa la incurvación del embrión y pueden observarse las vesículas ópticas y las placodas óticas a ambos lados del extremo cefálico del embrión. El primer arco faríngeo se hace prominente, distinguiéndose en él los procesos maxilar y mandibular limitando al estomodeo, que está cubierto por la membrana bucofaríngea. Los neuroporos rostral y caudal están aún abiertos pero son ya muy pequeños.

Estadio 12 (días 26-27) (**figs. 10-5C y 10-6B**). Se han formado ya 21-29 pares de somitas y se alcanza 3,0-5,0 mm de longitud mayor. El embrión adopta una franca forma de "C" debido al desarrollo de las vesículas encefálicas y del extremo caudal embrionario. Se ha cerrado ya el neuroporo rostral y las vesículas ópticas son evidentes. Comienza a perforarse la membrana bucofaríngea y aparece el tercer arco faríngeo. Las placodas óticas se hunden, transformándose en fosas óticas. Aparecen los brotes o yemas de los miembros superiores.

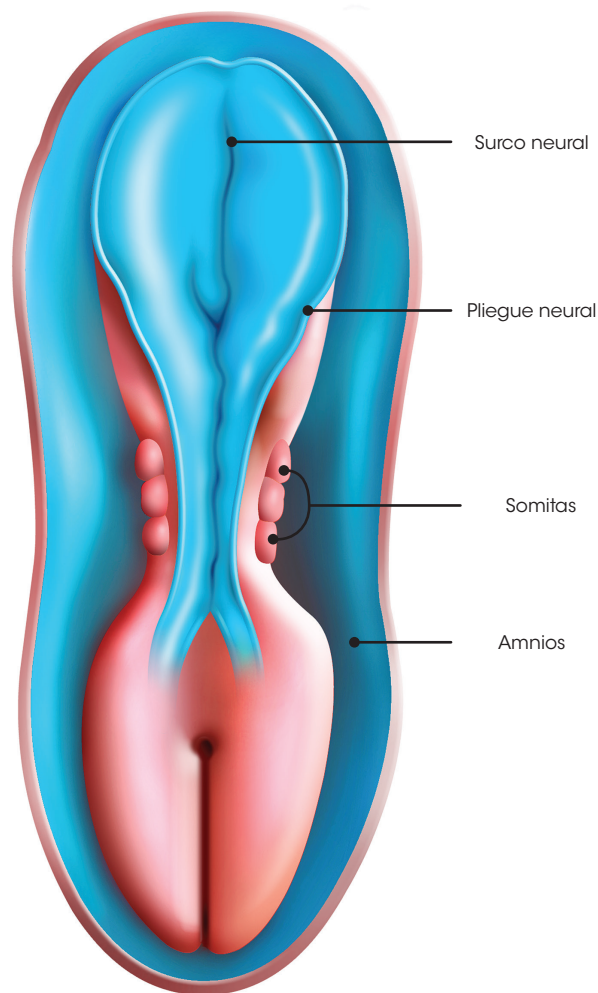


Figura 10-4. Esquema de un embrión del estadio 9, final de la tercera semana (20-21 días), en una vista dorsal. En esta etapa han aparecido los tres primeros pares de somitas y se ha formado el surco neural a todo lo largo de la superficie dorsal del embrión

Cuadro 10-1. Estadios de desarrollo embrionario

	Estadio	Edad (días)	N° somitas	Longitud mayor (mm)	Principales características
Período presomítico	1	0			Fertilización del ovocito
	2	2-3			Etapas de mórula (12-16 blastómeros)
	3	4-5			Blastocisto temprano. Presencia de blastocele
	4	5-6			Eclosión del blastocisto. Inicio de la implantación
	5	7-12		0,1-0,2	Formación del disco embrionario bilaminar (epiblasto e hipoblasto)
	6	13-15		0,2-0,3	Presencia de línea primitiva. Inicio del desarrollo de vellosidades coriónicas
	7	15-17		0,4-0,6	Inicia la gastrulación (ectodermo, mesodermo y endodermo)
	8	17-19		0,6-1,5	Formación de notocorda, placa neural y canal neuroentérico
Período somítico	9	20-21	1-3	1,5-3,0	Pliegues neurales muy evidentes y surco neural profundo. Presencia de pliegue cefálico
	10	22-23	4-12	2,0-3,5	Embrión recto o ligeramente curvado. Inicio de fusión de los pliegues neurales. Aparecen el 1° y 2° arcos faríngeos
	11	24-25	13-20	2,5-4,5	Embrión curvado. Neuroporo rostral casi cerrado. Presencia de vesículas ópticas y placodas óticas
	12	26-27	21-29	3,0-5,0	Embrión en forma de "C". Neuroporo rostral cerrado y el caudal muy pequeño. 3er arco faríngeo. Presencia de fosas óticas y de la yema de miembros superiores. Comienza a perforarse la membrana bucofaríngea
	13	28-30	30-35	4,0-6,0	Miembros superiores en forma de aleta. Aparece el 4° arco faríngeo, las yemas de los miembros inferiores, las placodas de la lente y las placodas olfatorias
	14	31-32	> 35	5,0-7,0	Flexión de la cabeza sobre el tronco. Formación de las vesículas cerebrales primarias y de las flexuras cervical y pontina. Inicia la invaginación de las placodas de la lente y la formación de las copas ópticas. Presencia de las fosas olfatorias. Miembros superiores en forma de pala y miembros inferiores en forma de aleta
	15	33-36		7,0-9,0	Formación de vesículas cerebrales secundarias. Presencia del seno cervical. Se forma la placa de la mano y los miembros inferiores en forma de pala
	16	37-40		8,0-11,0	Miembros superiores con esbozos de codo y muñeca, y los inferiores en forma de placa. Aparecen las prominencias auriculares bordeando el primer surco faríngeo. Se identifica pigmento en la retina
	17	41-43		11,0-14,0	Vesículas cerebrales muy prominentes. El tronco y el cuello comienzan a enderezarse. Prominencias auriculares muy aparentes. Presencia de radiaciones digitales en las placas de las manos
	18	44-46		13,0-17,0	Comienzan a desarrollarse los párpados. Pabellones auriculares primitivos. Presencia de muescas en el borde libre de las placas de las manos y de radiaciones digitales en las placas de los pies. Los pezones son ya visibles
	19	47-48		16,0-18,0	El tronco se alarga y endereza. Los miembros superiores se alargan ventralmente y los dedos son claramente visibles. Intestino medio muy prominente abultando la base del cordón umbilical
	20	49-51		18,0-22,0	Aparece el plexo vascular del cuero cabelludo. Los miembros se doblan a nivel de codo y rodilla. Dedos de las manos prominentes, pero cortos y unidos por la membrana interdigital. Presencia de muescas en el borde libre de las placas de los pies. La cola es corta pero aún visible
	21	52-53		22,0-24,0	Las manos y los pies se aproximan a su contralateral. Desaparece la membrana interdigital de las manos dejando libres los dedos. Dedos de los pies identificables pero aún unidos por la membrana interdigital
	22	54-55		23,0-28,0	Cuello claramente identificable. Los párpados casi cubren los ojos. Talón claramente distinguible; longitud del pie de 4,0-4,9 mm; la membrana interdigital del pie ha desaparecido casi por completo dejando libres los dedos
	23	56		27,0-31,0	La cabeza se redondea. Los párpados cubren los ojos. Pabellones auriculares casi a nivel de los ojos. El pie mide 5,2-6,2 mm. La cola ha desaparecido o es rudimentaria. Genitales externos presentes pero no distinguibles

Basado en: Mall, 1907, 1914; Iffy, et al., 1967; Nishimura, et al., 1968, 1974; O'Rahilly, 1979; England, 1983; Arteaga, et al., 1993; García-Peláez, et al., 1993; Moore y Persaud, 1999; Carlson, 2000.

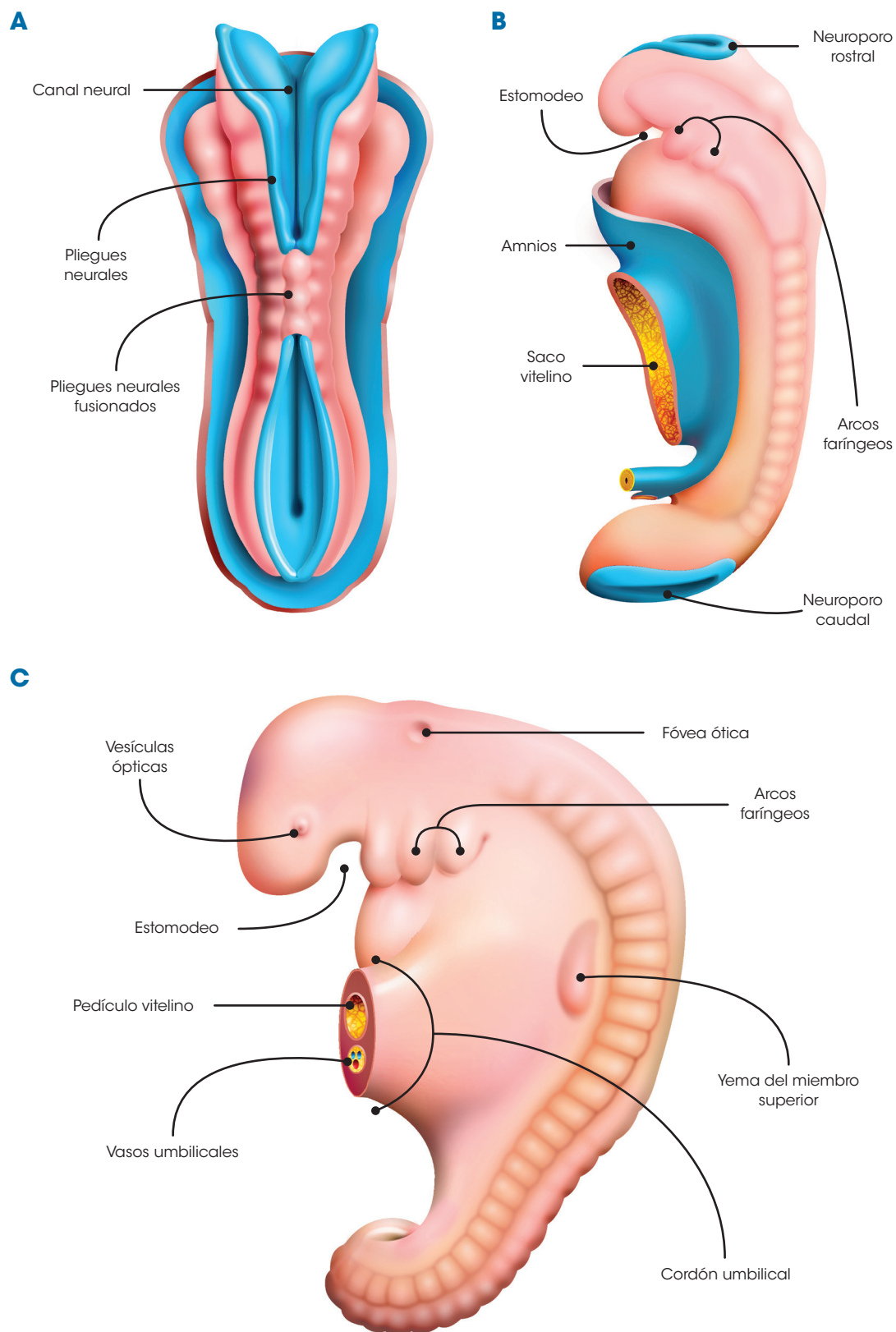


Figura 10-5. Esquemas de embriones de la cuarta semana. **A.** Vista dorsal del embrión del estadio 10 (22-23 días). Se ha iniciado el cierre del tubo neural. **B.** Vista izquierda del embrión del estadio 11 (24-25 días). El tubo neural se ha cerrado casi en su totalidad, quedando sólo el neuroporo rostral y el neuroporo caudal por cerrarse; el tallo de conexión del saco vitelino comienza a estrecharse. **C.** Vista izquierda del embrión del estadio 12 (26-27 días). Se han cerrado ya los neuroporos rostral y caudal, el cordón umbilical se ha formado alojando en su interior el pedículo vitelino y los vasos umbilicales, y aparece el brote o yema de los miembros superiores

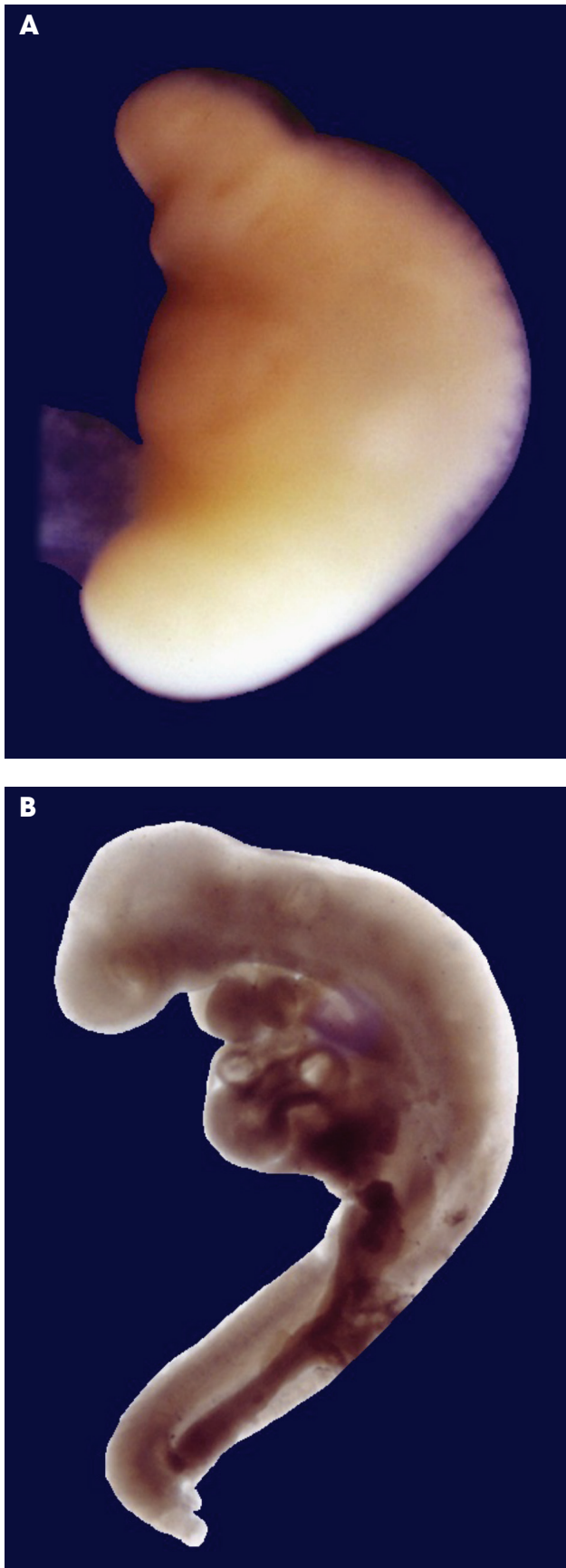


Figura 10-6. Embriones de la cuarta semana. **A.** Vista izquierda de un embrión del estadio 11 (24-25 días). **B.** Vista izquierda de un embrión del estadio 12 (26-27 días)

Semana 5

Marca el inicio del segundo mes de vida intrauterina. Comprende los estadios 13-15. Durante esta semana, el embrión crece considerablemente, pudiendo determinarse la longitud coronilla-rabadilla (C-R) debido a la flexión general del cuerpo embrionario.

Estadio 13 (días 28-30) (**fig. 10-7A**). Hay 30-35 pares de somitas y el embrión mide 4,0-6,0 mm de longitud C-R. Se cierra el neuroporo caudal. A nivel de la vesícula óptica se forma un engrosamiento ectodérmico: las placodas de la lente. Las fosas ópticas se profundizan y transforman en vesículas ópticas. A los lados del estomodeo se aprecian dos engrosamientos: las placodas olfatorias, y aparecen los cuartos arcos faríngeos. Los miembros superiores adoptan la forma de una aleta y aparecen los brotes o yemas de los miembros inferiores. El extremo caudal o cola del embrión comienza a atenuarse.

Estadio 14 (días 31-32) (**figs. 10-7B y 10-8**). Las somitas siguen formándose, pero ya no sobresalen a la superficie impidiendo su conteo. La longitud C-R es de 5,0-7,0 mm. La cabeza del embrión se flexiona sobre el tronco, observándose la curvatura o flexura cervical. Por transparencia pueden verse las vesículas cerebrales primarias y la curvatura pontina. Las vesículas ópticas se transforman en copas ópticas, dentro de las cuales se hunden las placodas de la lente, dando lugar a las vesículas de la lente. Las placodas olfatorias se convierten en fosas olfatorias. Los miembros superiores adoptan la forma de una pala o remo y los miembros inferiores la de una aleta corta.

Estadio 15 (días 33-36) (**fig. 10-7C**). El embrión mide 7,0-9,0 mm de longitud C-R. Las vesículas cerebrales primarias se transforman en vesículas cerebrales secundarias. Las vesículas de la lente se separan de la superficie ectodérmica. Las fosas olfatorias se profundizan y crecen sus bordes laterales formando los procesos nasales medial y lateral. El segundo arco faríngeo crece considerablemente ocultando al tercero y cuarto arcos, dejando una depresión denominada *seno cervical*. Los miembros superiores se aplanan en su extremo distal dando origen a la placa de la mano, mientras que los miembros inferiores adoptan la forma de una pala o remo.

Semana 6

Comprende los estadios 16 y 17. Durante esta semana, el embrión transforma radicalmente sus características faciales al comenzar la migración o desplazamiento de sus diferentes estructuras en dirección medioventral. En este momento ya hay sensibilidad superficial de la cara, pudiendo responder de manera refleja a los estímulos, y se ha informado que también puede haber movimientos espontáneos.

Estadio 16 (días 37-40) (**figs. 10-9A y 10-10A**). El embrión alcanza 8,0-11,0 mm de longitud C-R. En los bordes del primer surco faríngeo aparecen unos abultamientos, las prominencias o montículos auriculares, primordios de los futuros pabellones auriculares. En los ojos surge una coloración oscura dada por la pigmentación de la retina que comienza en este estadio. En

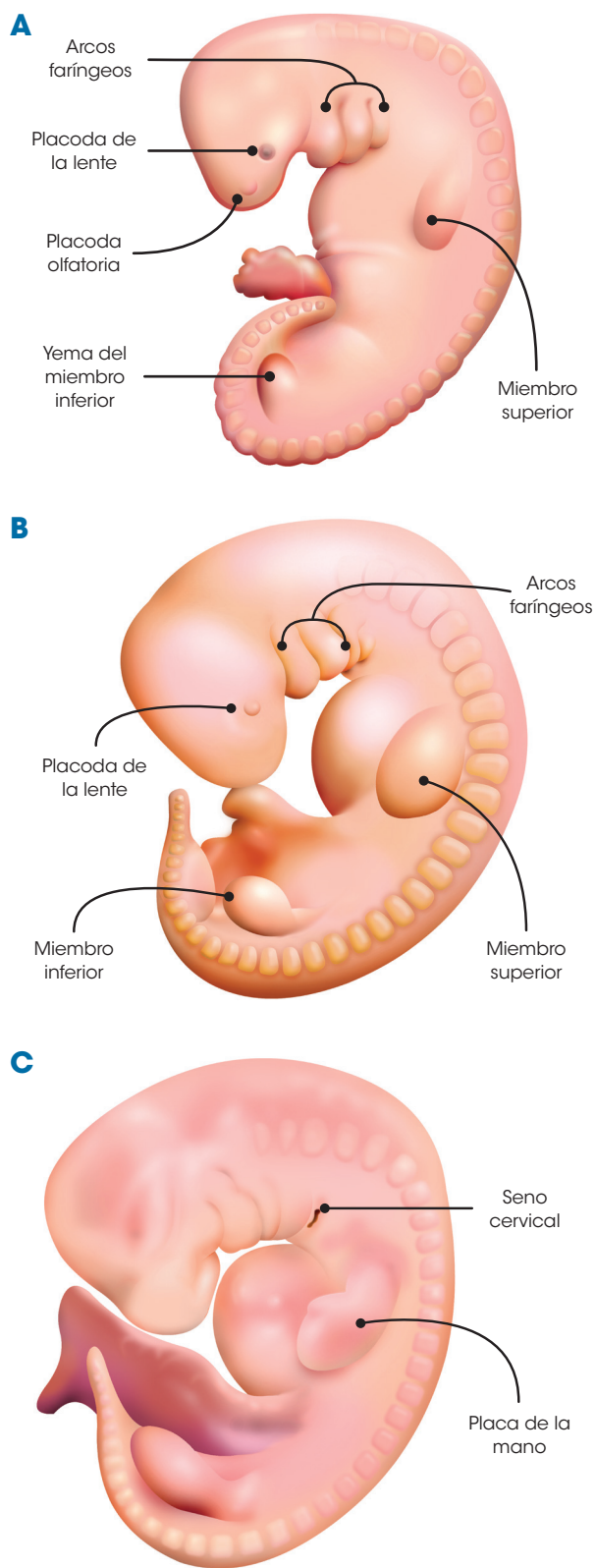


Figura 10-7. Esquemas de embriones de la quinta semana. **A.** Vista izquierda del embrión del estadio 13 (28-30 días). Se está formando el cuarto arco faríngeo, aparecen las placodas olfatoria y de la lente, los miembros superiores adoptan la forma de una aleta corta y surgen las yemas de los miembros inferiores. **B.** Vista izquierda del embrión del estadio 14 (31-32 días). Nótese el desarrollo de los miembros. **C.** Vista izquierda del embrión del estadio 15 (33-36 días). Se forman el seno cervical y la placa de la mano.

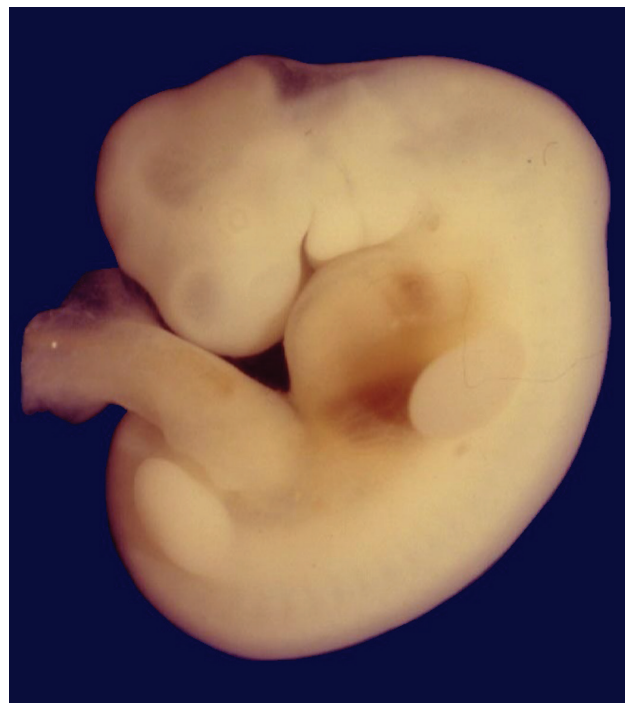

Figura 10-8. Embrión del estadio 14 de la quinta semana (31-32 días), vista izquierda.

algunos embriones, en los miembros superiores pueden distinguirse ya los esbozos del codo y la muñeca, y los miembros inferiores han formado la placa del pie.

Estadio 17 (días 41-43) (figs. 10-9B y 10-10B). La longitud es de 11,0-14,0 mm. Las vesículas cerebrales crecen considerablemente, distinguiéndose el segmento del cuello, el cual comienza a enderezar la cabeza con respecto al tronco. Las prominencias auriculares son más prominentes, así como el codo y la muñeca en los miembros superiores. En la placa de la mano aparecen unas crestas o radiaciones longitudinales denominadas *rayos digitales* (esbozos de los futuros dedos).

Semana 7

Comprende los estadios 18-20. Durante esta semana termina la morfogénesis primaria del corazón y el embrión aumenta considerablemente todas sus dimensiones.

Estadio 18 (días 44-46) (figs. 10-11A y 10-12A). El embrión mide 13,0-17,0 mm de longitud C-R. Aparecen los esbozos de los párpados y las prominencias auriculares se fusionan entre sí para formar unos pabellones auriculares rudimentarios. El seno cervical se ha obliterado por la fusión del segundo arco faríngeo con la pared lateral del cuello. Los rayos digitales de la placa de la mano son muy evidentes y aparecen unas muescas en el borde libre. En la placa del pie aparecen sus correspondientes radiaciones digitales. Los pezones se vuelven visibles en la pared ventral del tórax.

Estadio 19 (días 47-48) (figs. 10-11B y 10-12B). La longitud C-R es de 16,0-18,0 mm. La región del tronco se alarga y endereza. Los miembros superiores e inferiores aumentan

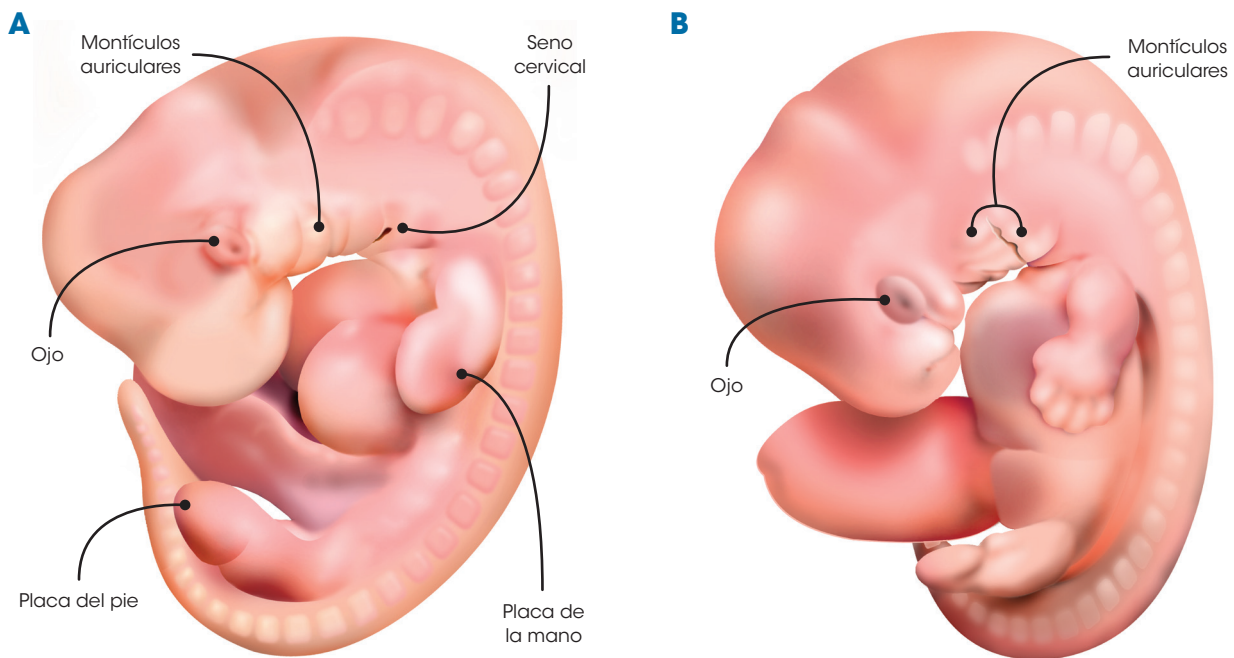


Figura 10-9. Esquemas de embriones de la sexta semana. **A.** Vista izquierda del embrión del estadio 16 (37-40 días). Comienza a aparecer pigmento en el ojo y se aprecian ya los montículos auriculares en los bordes del primer surco faríngeo. **B.** Vista izquierda del embrión del estadio 17 (41-43 días). En los miembros superiores ya se aprecian las radiaciones digitales y en el miembro inferior se distingue la placa del pie

notoriamente su longitud, aproximándose a la línea media. Las muescas del borde de la placa de la mano se hacen más grandes, comenzando a liberarse los dedos de la mano. En el interior de la base del cordón umbilical empieza a apreciarse el desarrollo de las asas intestinales.

Estadio 20 (días 49-51) (figs. 10-11C y 10-12C). El embrión alcanza 18,0-22,0 mm de longitud C-R. En la cabeza se distingue el plexo vascular del cuero cabelludo. Los párpados y los pabellones auriculares son más notorios. En las manos, los dedos se han separado en gran extensión, y en

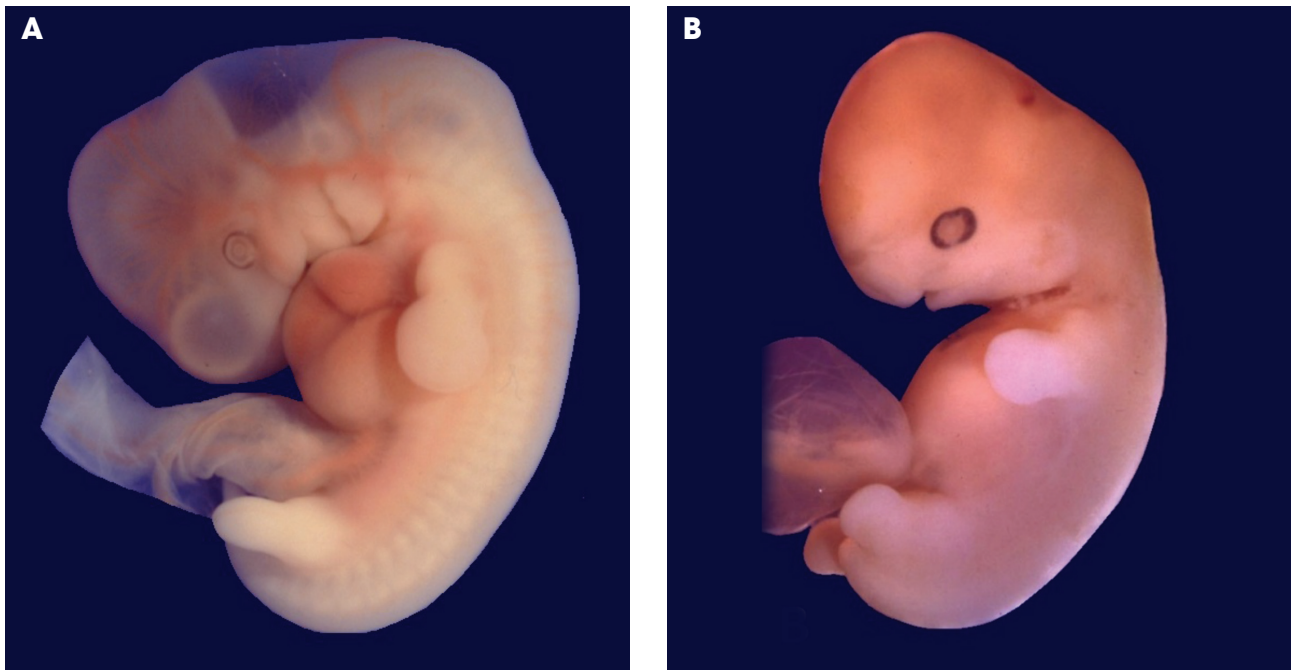


Figura 10-10. Embriones de la sexta semana. **A.** Vista izquierda de un embrión del estadio 16 (37-40 días). **B.** Vista izquierda de un embrión del estadio 17 (41-43 días)

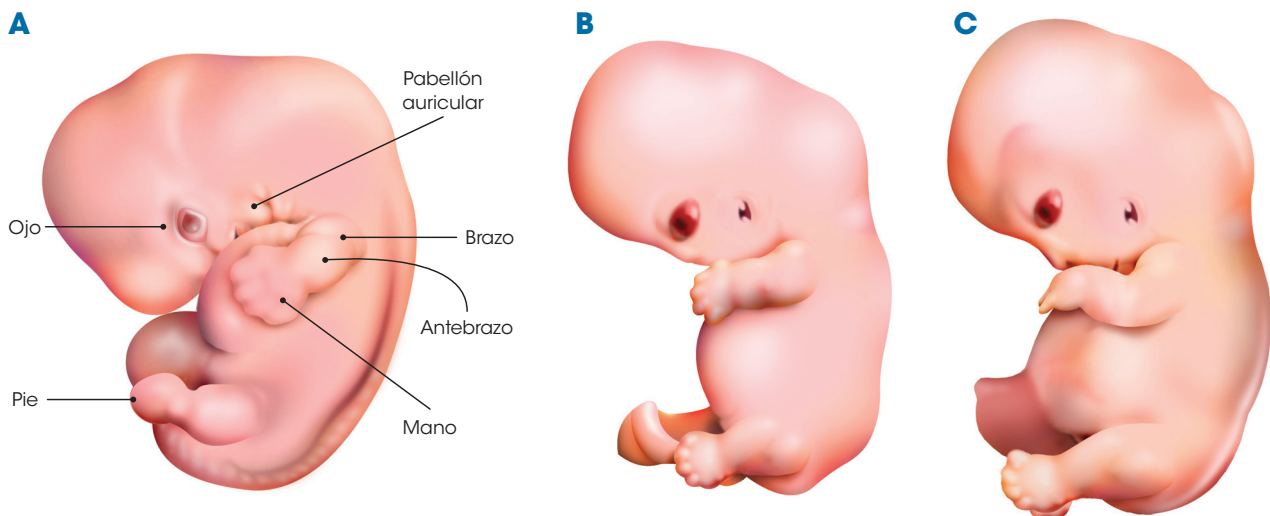


Figura 10-11. Esquemas de embriones de la séptima semana. **A.** Vista izquierda del embrión del estadio 18 (44-46 días). Se observa ya un pabellón auricular rudimentario y los tres segmentos del miembro superior; en el pie ya se aprecian las radiaciones digitales. **B.** Vista izquierda del embrión del estadio 19 (47-48 días). Comienzan a liberarse los dedos de las manos y aparecen muescas y radiaciones digitales en la placa del pie. **C.** Vista izquierda del embrión del estadio 20 (49-51 días). Los dedos de la mano se han separado más que en el estadio previo, y en el miembro inferior pueden distinguirse ya sus tres segmentos.

los miembros inferiores pueden distinguirse la rodilla y las muescas en el borde libre de la placa del pie. Las asas intestinales abultan considerablemente la base del cordón umbilical. La cola del embrión es muy corta, pero aún visible.

Semana 8

Comprende los estadios 21-23. Durante esta semana, el embrión concluye la etapa embrionaria, y la cara y todo el embrión en su conjunto van adoptando paulatinamente una apariencia

fetal. Ya existe sensibilidad y reflejos en pies y manos, pudiendo realizar el embrión movimientos de flexión y estiramiento, aunque éstos aún no pueden ser percibidos por la madre.

Estadio 21 (días 52-53) (figs. 10-13A y 10-14A). El embrión alcanza 22,0-24,0 mm de longitud C-R. La cabeza comienza a redondearse y el cuello se alarga y endereza. Las manos y los pies se aproximan a su contralateral, pudiendo incluso llegar a tocarse. Los dedos de las manos se han separado totalmente, habiendo desaparecido la membrana interdigital. Los dedos de los pies son ya identificables, aunque aún se encuentran unidos en gran extensión. Los intestinos son aún más visibles en el interior del cordón umbilical.

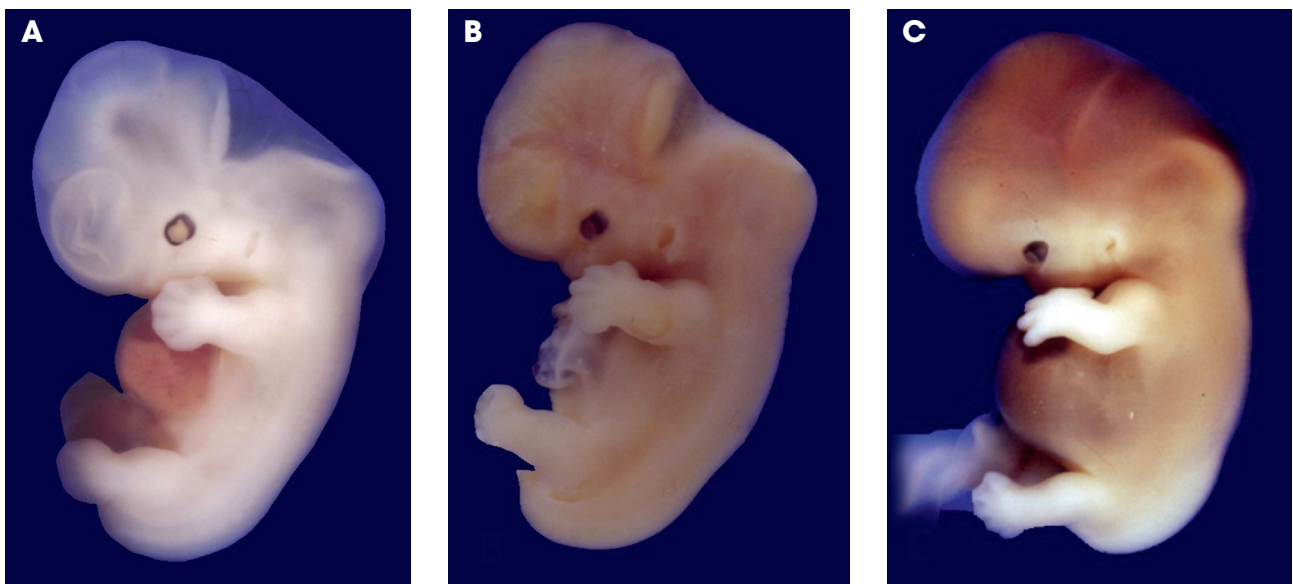


Figura 10-12. Embriones de la séptima semana. **A.** Vista izquierda de un embrión del estadio 18 (44-46 días). **B.** Vista izquierda de un embrión del estadio 19 (47-48 días). **C.** Vista izquierda de un embrión del estadio 20 (49-51 días); nótese en el interior de la base del cordón umbilical la presencia de asas intestinales.

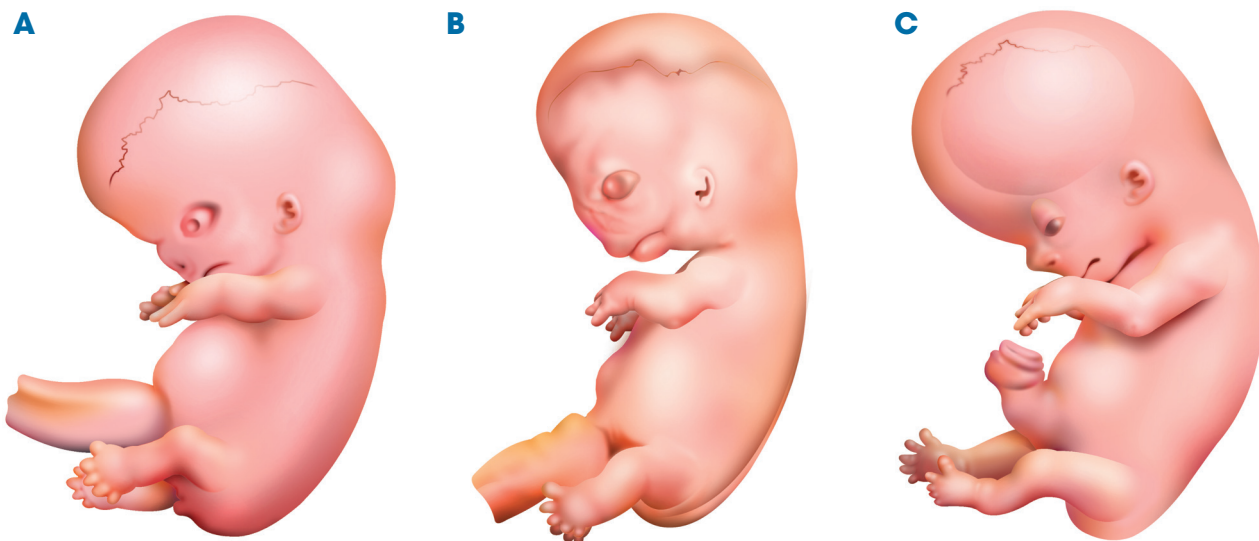


Figura 10-13. Esquemas de embriones de la octava semana. **A.** Vista izquierda de embrión del estadio 21 (52-53 días). Todos los segmentos corporales son ya identificables. **B.** Vista izquierda de embrión del estadio 22 (54-55 días). Los dedos del pie están prácticamente libres. **C.** Vista izquierda de embrión del estadio 23 (56 días). El pie ya está completamente formado y es posible tomar su medida de longitud.

Estadio 22 (días 54-55) (figs. 10-13B y 10-14B). La longitud C-R es de 23,0-28,0 mm. Se ha constituido con claridad la región del cuello. Los párpados están muy desarrollados y casi cubren los ojos. Los pabellones auriculares comienzan su ascenso desde la región del cuello. Los dedos de los pies se han liberado totalmente, desapareciendo la membrana interdigital que los unía. El talón ya es distinguible, lo que permite delimitar al pie y poderlo cuantificar, midiendo en este momento entre 4,0 y 4,9 mm de longitud.

Estadio 23 (día 56) (figs. 10-13C y 10-14C). Es el último estadio y con él termina la etapa embrionaria y comienza la etapa fetal. La longitud C-R es de 27,0-31,0 mm. La cabeza se

redondea y disminuye proporcionalmente su tamaño con respecto al cuerpo del embrión. Los párpados cubren totalmente los globos oculares y comienzan a fusionar el epitelio de sus bordes libres. Los pabellones auriculares han alcanzado su altura definitiva a nivel de los ojos. Se distingue bien la región del tobillo, quedando la pierna y el pie con un ángulo entre sí de alrededor de 90°. El pie mide entre 5,2 y 6,2 mm de longitud. La cola del embrión ha desaparecido, aunque en algunos embriones aún puede apreciarse un vestigio de ella. Los genitales externos muestran ya algunas pequeñas diferencias en los embriones masculinos y femeninos, pero éstas son tan sutiles que hacen muy difícil asegurar el sexo del embrión en este momento.

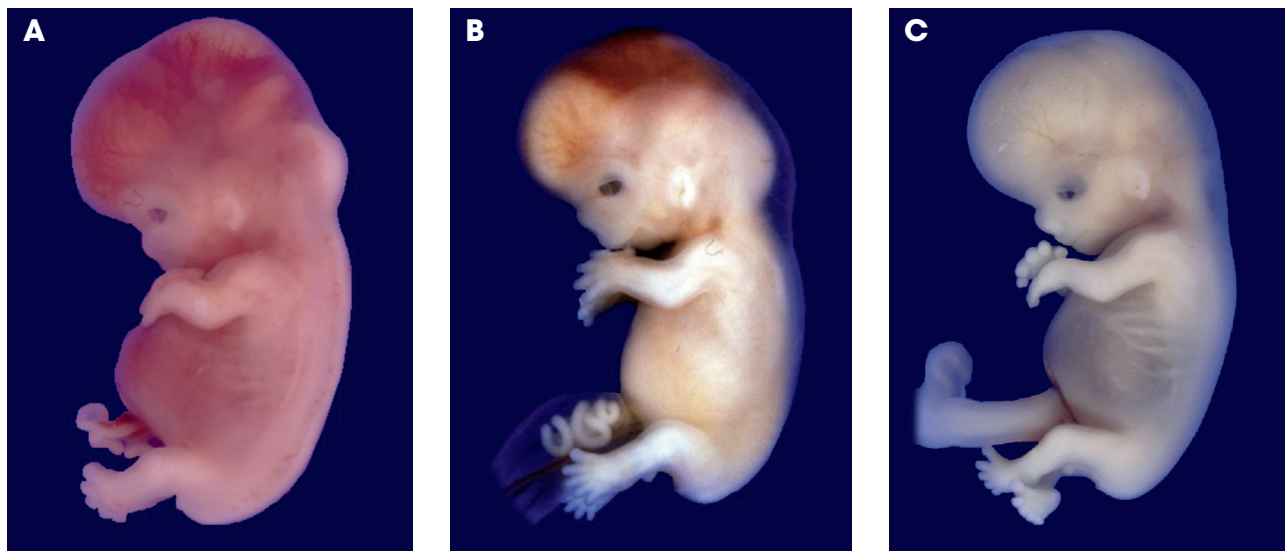


Figura 10-14. Embriones de la octava semana. **A.** Vista izquierda de un embrión del estadio 21 (52-53 días). **B.** Vista izquierda de un embrión del estadio 22 (54-55 días). **C.** Vista izquierda de un embrión del estadio 23 (56 días); nótese en el interior de la base del cordón umbilical la presencia de asas intestinales.

ESTIMACIÓN DE LA EDAD MORFOLÓGICA DEL EMBRIÓN

Para determinar la edad morfológica real de un embrión, es necesario considerar las características cualitativas y cuantitativas, tomando como referencia los horizontes o estadios del desarrollo y utilizando los aparatos e infraestructura adecuados para el caso (embrión vivo o abortado).

El problema para determinar la edad morfológica real de un embrión es diferente si se trata de un embrión que aún está dentro del útero materno o de un embrión que ha sido abortado.

En el primer caso, la estimación debe hacerse utilizando estudios de imagenología, como la ecografía, que permite visualizar en tiempo real al embrión y sus anexos en una pantalla fluorescente; mediante el ultrasonido se pueden ver algunas de las características cualitativas del embrión, con la limitante del bajo poder de resolución de las imágenes que aún en la actualidad tienen los aparatos de ecografía para ver estructuras tan pequeñas como las que tiene un embrión en sus primeras etapas. Lo que sí permiten estos estudios es tomar con bastante precisión diferentes medidas en el embrión, tales como la longitud mayor, la longitud coronilla-rabadilla y algunos diámetros y perímetros embrionarios, cuyos valores son procesados mediante el software del mismo aparato y ofrecen una estimación bastante exacta de la edad del embrión en ese momento (fig. 10-15).

En el caso de un embrión obtenido de un aborto espontáneo, el problema para determinar la edad del embrión es más sencillo, ya que podemos estudiar el embrión utilizando una lupa e inclusive un microscopio estereoscópico (fig. 10-16C), con el que se pueden ver con gran detalle sus características cualitativas externas y determinar, con precisión milimétrica en cualquier embrión de la etapa somática, su longitud mayor o su longitud C-R (fig. 10-16A, B), y en los embriones más grandes otros valores como el peso corporal, los diámetros cefálicos (occipitofrontal y biparietal), los perímetros cefálico, torácico y abdominal, y la longitud del pie, entre otros muchos. Para la toma de estas mediciones se pueden utilizar instrumentos de gran precisión, tales como calibradores digitales, microscopio estereoscópico con oculares

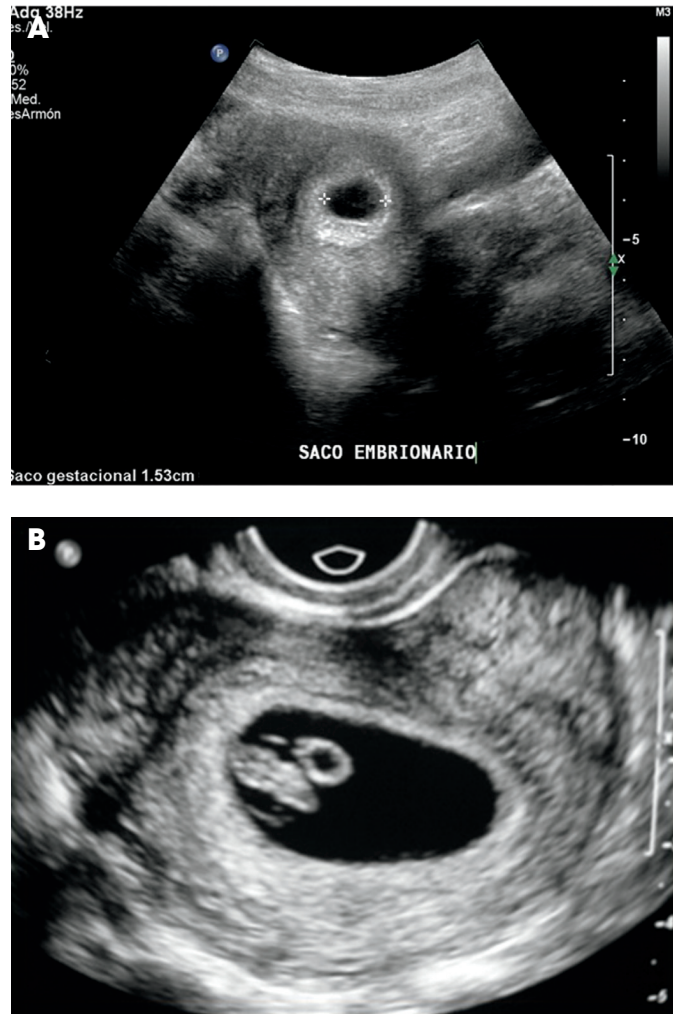


Figura 10-15. Imágenes de ecografía prenatal en etapa embrionaria. **A.** Saco gestacional de 1,53 cm de longitud mayor (alrededor de 4 semanas). **B.** Saco gestacional con un embrión en su interior de 6,8 mm de longitud C-R (aproximadamente estadio 14) (imágenes cortesía de la Dra. Sandra Jordán Herrera)

micrométricos (fig. 10-16C-E) e incluso programas informáticos. Estos datos cualitativos y cuantitativos deben compararse con los que aparecen en las tablas de referencia de los estadios del desarrollo embrionario, y de esta manera determinar la edad que tenía el concepto al momento de su muerte (véase cuadro 10-1) con la precisión de más o menos un día.

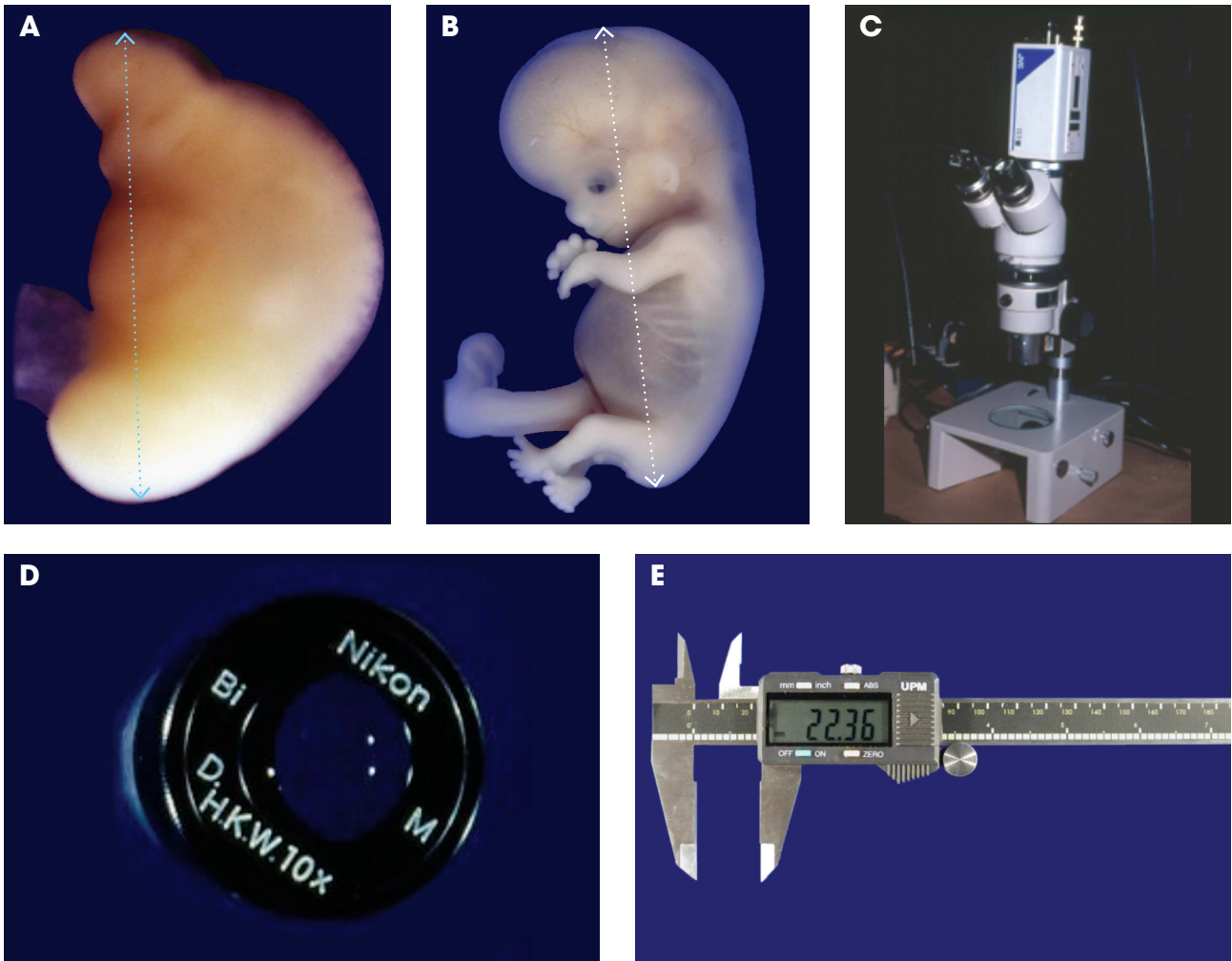


Figura 10-16. Métodos de medición de los embriones fuera del útero materno. **A.** Embrión del estadio 11 (cuarta semana). **B.** Embrión del estadio 23 (octava semana). **C, D.** Microscopio estereoscópico y ocular micrométrico que se utiliza para la medición de los embriones más pequeños o segmentos de los embriones más grandes. **E.** Calibrador digital para la toma de la mayoría de las medidas en embriones y fetos



RESUMEN

- Entre la tercera y la octava semana después de la fertilización, comienza el desarrollo de todos los segmentos y órganos del cuerpo, algunos de los cuales concluyen su morfogénesis durante esta misma etapa, mientras que otros lo harán hasta la etapa fetal e incluso algunos hasta después del nacimiento.
- Entre el final de la tercera semana y el transcurso de la cuarta, el disco embrionario se pliega por sus extremos cefálico y caudal y por sus bordes laterales, dando lugar a la formación del embrión tubular, forma que mantendrá durante toda su vida; como una de las consecuencias de este plegamiento, parte del saco vitelino queda atrapado en medio del embrión para formar el intestino primitivo embrionario.
- Cuando se inicia el plegamiento del embrión (final de la tercera semana), se forma la placa neural y la herradura cardiogénica que marcan el inicio del desarrollo del sistema nervioso central y del corazón.
- Las características morfológicas principales del embrión durante estas semanas pueden ser consultadas en el cuadro 10-1.



AUTOEVALUACIÓN

- () 1. De las siguientes estructuras, ¿cuál se expresa morfológicamente en etapa más temprana?
- Placoda ótica
 - Pabellón auricular
 - Esbozo de miembro superior
 - Esbozo de miembro inferior
- () 2. Es un criterio para determinar la edad del concepto durante la etapa embrionaria:
- La longitud del pie
 - El número de somitas
 - La presencia de la copa óptica
 - La frecuencia cardíaca
- () 3. El período embrionario se caracteriza por:
- Durar desde la semana 8 hasta la 20
 - Baja susceptibilidad a los teratógenos
 - La organogénesis de las estructuras básicas corporales
 - El crecimiento y maduración de órganos y tejidos
- () 4. Son criterios para valorar la edad de un embrión, EXCEPTO:
- Longitud C-R
 - Número de somitas
 - Diámetro biparietal
 - Morfología de los miembros
- () 5. Las primeras somitas aparecen en la:
- 2.^a semana
 - 3.^a semana
 - 4.^a semana
 - 5.^a semana
6. ¿Cuántos son los estadios u horizontes embrionarios? _____
7. La etapa embrionaria somítica abarca de la _____ a la _____ semana.
8. El desarrollo de los miembros comienza en la _____ semana.
9. Durante el plegamiento o tubulación embrionaria se forman los pliegues _____,
_____ y _____
10. La diferenciación de los genitales externos masculinos y femeninos comienza aproximadamente en la _____
_____ semana.



VÉASE EN SITIO WEB:

- Lecturas recomendadas
- Respuestas de la autoevaluación