

EJEMPLO DE UN MODELO DE HISTORIA CLÍNICA (paciente ficticia con un examen físico normal)

Datos personales

Nombre y Apellido:

Edad: 34 años

Estado Civil: soltera

Nacionalidad: argentina

Ocupación: empleada administrativa

Domicilio: Olavarría 315, La Matanza. Provincia de Buenos Aires

Persona responsable: Josefina Luque (madre)

Motivo de consulta

Crisis frecuentes de palpitations de dos semanas de evolución

Enfermedad actual y sus antecedentes

En aparente buen estado de salud, la paciente comienza hace aproximadamente dos semanas con crisis de palpitations de instalación brusca, nocturnas, en el momento de disponerse a dormir. Refiere que no ceden con los cambios de decúbito, pero sí con la ingesta de agua. Días más tarde nota que también aparecen inmediatamente luego de la ingesta de alimentos.

Nunca había tenido episodios de este tipo y relaciona los síntomas actuales con una situación de estrés e inestabilidad laborales.

Hace una semana, consultó en un servicio de guardia donde le indicaron un ansiolítico que la paciente prefirió no tomar.

Antecedentes personales

Fisiológicos:

Nacida de parto normal; peso adecuado al nacer; lactancia materna. No presentó alteraciones de motricidad ni lenguaje durante su crecimiento.

Menarca: 12 años

Ritmo actual: 28-30/5 días

Fecha de la última menstruación (FUM): 20-4-2013

Inicio de las relaciones sexuales: 17 años.

Gestaciones, partos y abortos: G0 P0 A0

Inmunizaciones: calendario de vacunaciones completo.

Patológicos:***Enfermedades de la infancia:***

Sarampión: (no recuerda edad), sin complicaciones.

Varicela: a los 11 años, sin complicaciones.

Enfermedades clínicas:

Niega antecedentes significativos.

Toma anticonceptivos orales desde hace 4 años.

Antecedentes alérgicos:

Refiere alergia a la dipirona. Tuvo dos episodios de erupción cutánea en la infancia.

Niega atopías y alergias alimentarias.

Antecedentes quirúrgicos y traumáticos:

Fractura de la primera falange de la mano derecha (durante una práctica deportiva) a los 9 años.

Apendicectomía a los 18 años.

Antecedentes de medio

Nació en la provincia de Buenos Aires donde vive desde entonces.

Casa-habitación: vive en una casa en medio urbano con servicios de agua corriente y sanitarios completos.

Núcleo familiar: convive con su madre de 64 años.

Escolaridad: estudios secundarios completos.

Ocupación: empleada administrativa. Cumple de 8 a 10 horas de trabajo.

Hábitos

Alimentación: completa y variada. No refiere intolerancias alimentarias.

Apetito: conservado.

Catarsis intestinal: sin cambios ni alteraciones en consistencia o frecuencia (habitual 3 veces por semana). Niega uso de laxantes.

Diuresis: no presenta nicturia, disuria ocasional.

Sueño: insomnio de conciliación de reciente comienzo.

Bebidas alcohólicas: no consume.

Infusiones: mate.

Drogas: niega su consumo.

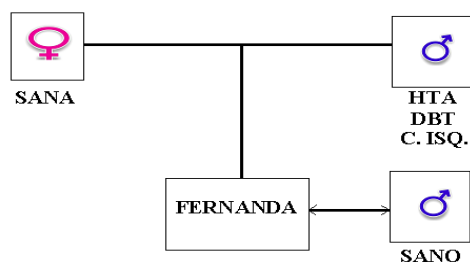
Tabaco: no fuma.

Medicamentos: ibuprofeno 400 mg, 2-3 comprimidos semanales (por cefaleas o cervicalgias).

Hábitos sexuales: Pareja estable. No usa métodos de barrera. Consume anticonceptivos. Niega enfermedades de transmisión sexual.

Actividad física: no realiza actividad física en forma regular; sólo estacional (natación en verano).

Antecedentes heredofamiliares



EXAMEN FISICO

Impresión general

Paciente lúcida, colabora con la anamnesis.

Actitud compuesta.

Decúbito indiferente.

Hábito constitucional mediolíneo.

Eunutra. Estatura: 1,68 m. Peso corporal: 65 kg. Índice de masa corporal (IMC): 23

Facies compuesta

Normohidratada, no se detecta signo del pliegue ni signo del godet.

Piel y faneras

Piel de aspecto y coloración normales. No se observan lesiones excepto tatuaje en hombro derecho y cicatriz de 4 cm en la fosa ilíaca derecha.

Mucosas húmedas y normocoloreadas.

Uñas tróficas.

Distribución del vello acorde a sexo y edad.

Sistema celular subcutáneo

Uniformemente distribuido

No se detecta edema ni nódulos subcutáneos.

Sistema linfático

Se palpan adenomegalias no significativas (< 1 cm) móviles e indoloras, en el tercio superior de la cadena laterocervical izquierda. Fosas supraclaviculares libres.

Sistema venoso superficial

Flebectasias menores en el hueco poplíteo derecho.

No se observan dilataciones venosas significativas ni circulación colateral.

Sistema osteoarticulomuscular

Huesos simétricos e indoloros a la compresión.

Columna sin deformaciones

Articulaciones móviles y sin deformaciones.

Trofismo muscular conservado.

Cabeza

Diámetros cefálicos conservados. Pabellones auriculares normoinsertos.

Ojos simétricos, conjuntivas coloreadas. Hendiduras palpebrales simétricas.

Fosas nasales permeables.

Boca sin asimetrías, mucosas húmedas y rosadas. Piezas dentarias completas y en buen estado; buena higiene bucal.

Amígdalas presentes. Úvula centrada.

Cuello

Cilíndrico, simétrico. Pulso y presión venosas normales.

Craqueo laríngeo presente. No se detecta bocio; palpación de la glándula tiroides dentro de parámetros normales.

No se auscultan soplos carotídeos.

Movilidad cervical: rotación y lateralización derechas discretamente limitadas.

Tórax

Simétrico, sin deformaciones. No se observan cicatrices.

Aparato respiratorio

Respiración costal superior. Frecuencia: 16 movimientos por minuto.

Expansión simétrica de las bases y vértices pulmonares. Vibraciones vocales presentes y simétricas.

Playas pulmonares sonoras. Columna sonora. Excursión inspiratoria de 5 cm de ambas bases pulmonares.

Buena entrada de aire bilateral con murmullo vesicular conservado. No se auscultan ruidos agregados.

Aparato circulatorio

No se observan latidos patológicos. No se ve ni se palpa el choque de la punta.
Esternón sonoro a la percusión en toda su longitud.
Se ausculta el 1er y 2do ruido en las 4 áreas, de características normales.
No se ausculta 3er ni 4to. Silencios libres.
Frecuencia cardiaca 90/minuto.
Pulso radial, arteria de características normales, frecuencia 90/minuto, regular, amplitud conservada, tensión normal, igual y simétrico.
Pulsos periféricos presentes y simétricos.
Tensión arterial: 115-80 mm Hg en el brazo derecho y en decúbito dorsal. No se detecta hipotensión ortostática.

Abdomen

Abdomen plano, simétrico. Cicatriz de apendicectomía en la fosa ilíaca derecha.
No se observa circulación colateral. Ombligo centrado.
Blando, depresible e indoloro en la palpación superficial y profunda.
No se detectan puntos dolorosos.
Se palpa el colon sigmoides de características normales.
No se palpan visceromegalias.
Timpanismo conservado. Traube timpánico
Puño percusión (PP) lumbar bilateral negativa.
Ruidos hidroaéreos (RHA) positivos y propulsivos.
No se auscultan soplos.

Aparato genital

Mamas simétricas. No se palpan nódulos ni induraciones.
Vulva trófica. Tacto vaginal: cuello centrado, indoloro a la movilización; fondos de saco libres.

Sistema nervioso

Paciente lúcida.
Pares craneales sin alteraciones.
Tono y trofismo muscular normales
Fuerza muscular y reflejos conservados y simétricos
Sensibilidad superficial y profunda conservadas.
Taxia estática y dinámica sin alteraciones.
Funciones cerebrales superiores conservadas.